

ALTERACIÓN DEL TABIQUE NASAL TRAS ADICCIÓN A COCAÍNA



**Pérez Alonso L, Carbonell-Tatay A
VALENCIA**

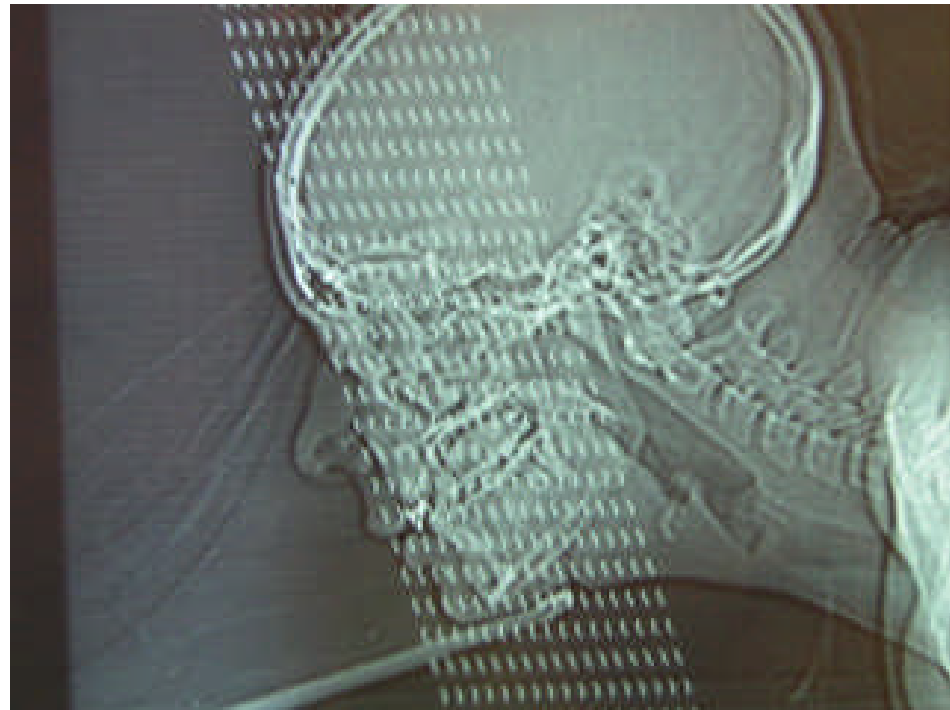

ALTERACIÓN DEL TABIQUE NASAL TRAS ADICCIÓN A COCAÍNA

- **Mujer de 28 años de edad**
- **Consumidora habitual de cocaína mediante aspiración por la nariz**
- **Acude por iniciativa propia a urgencias por presentar rinorrea y molestias nasales inespecíficas**

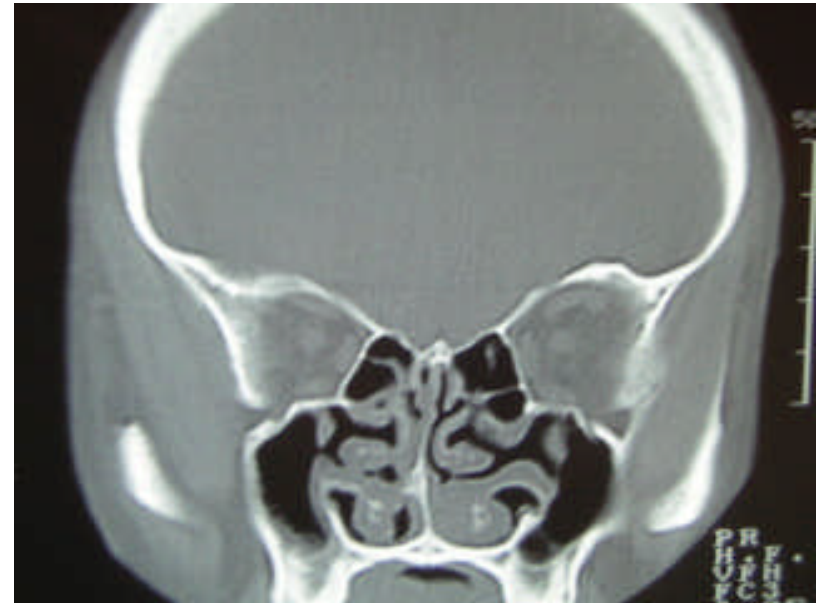
ALTERACIÓN DEL TABIQUE NASAL TRAS ADICCIÓN A COCAÍNA

- Tras la exploración habitual y la falta de respuesta al tratamiento, se decide exploración radiológica



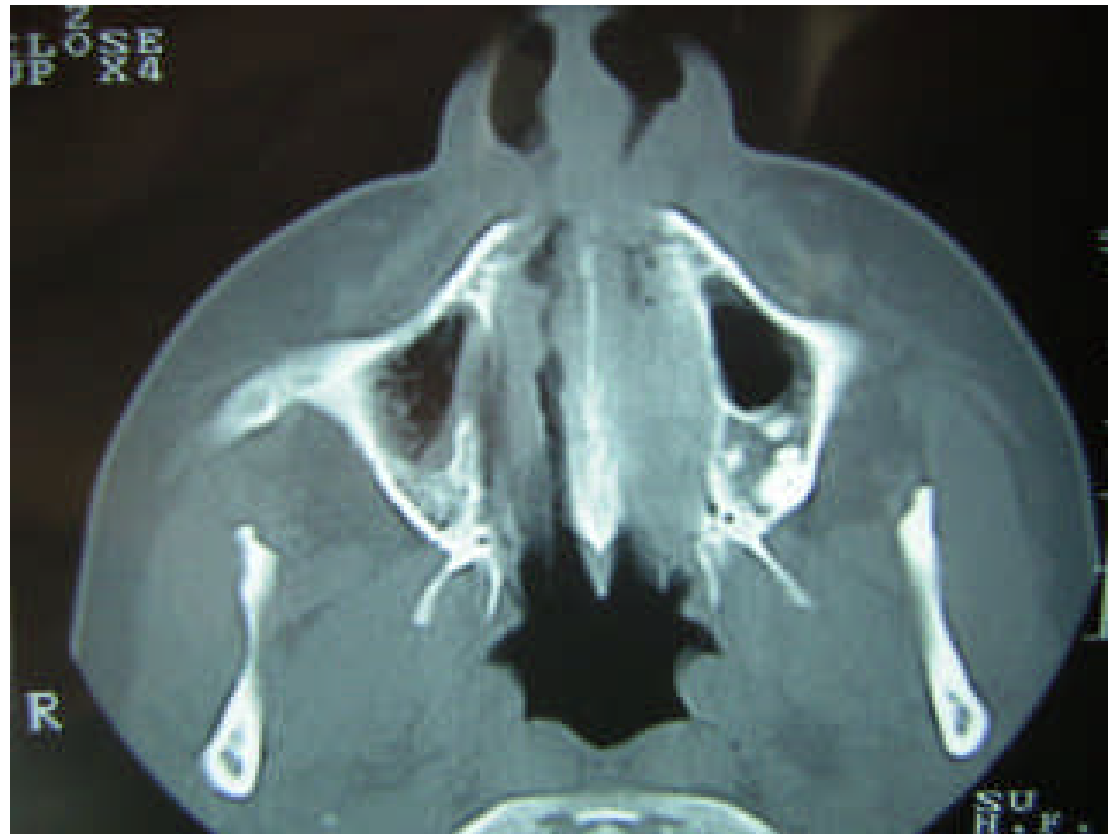
ALTERACIÓN DEL TABIQUE NASAL TRAS ADICCIÓN A COCAÍNA

- En los primeros cortes realizados se aprecian imágenes compatibles con procesos inflamatorios inespecíficos



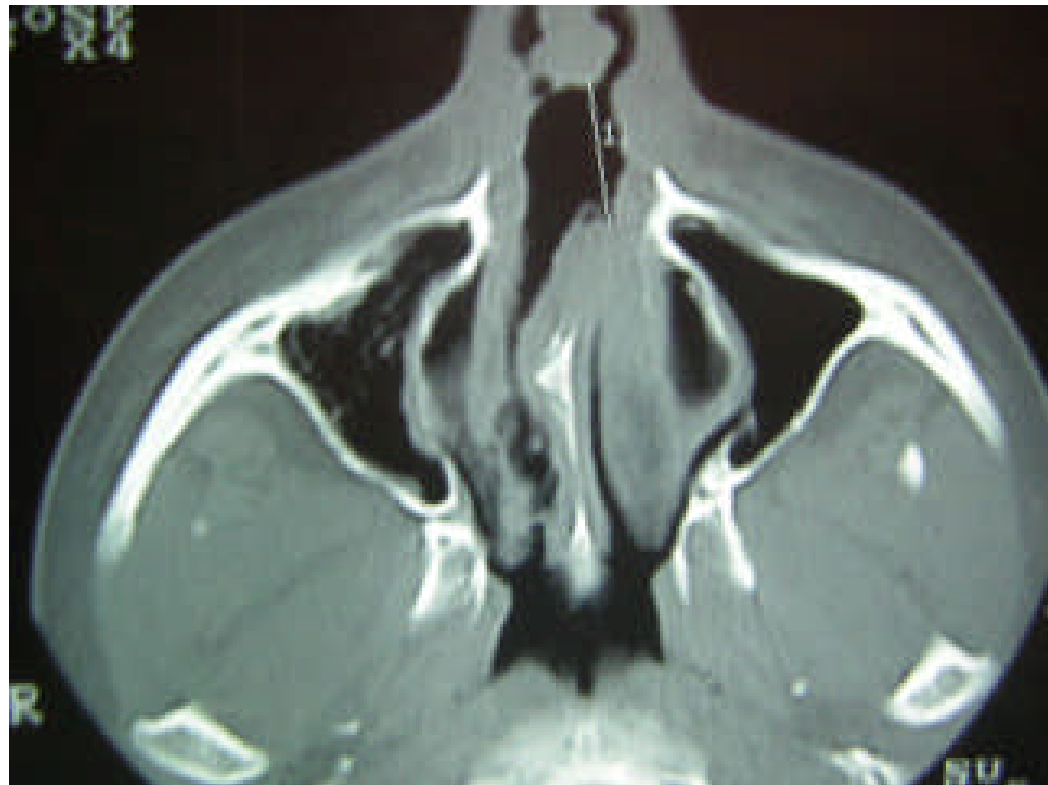
ALTERACIÓN DEL TABIQUE NASAL TRAS ADICCIÓN A COCAÍNA

- Imágenes inespecíficas



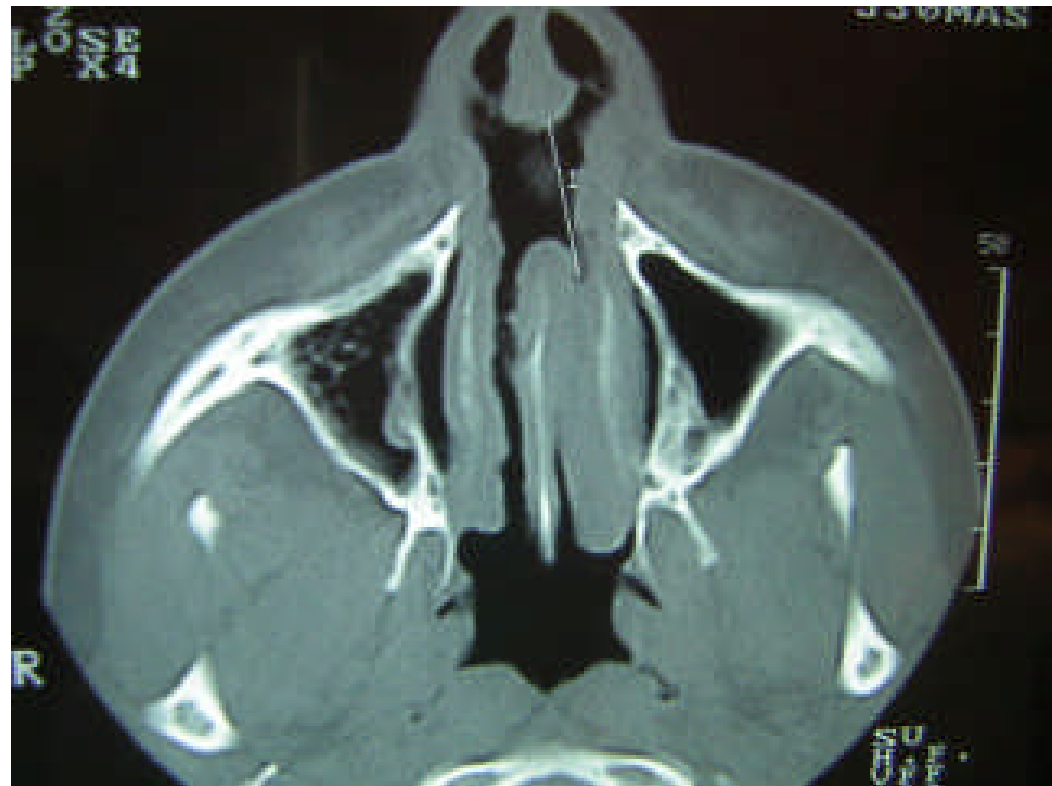
ALTERACIÓN DEL TABIQUE NASAL TRAS ADICCIÓN A COCAÍNA


- En los cortes axiales, en el tac de senos se aprecia pérdida de sustancia del tabique nasal



ALTERACIÓN DEL TABIQUE NASAL TRAS ADICCIÓN A COCAÍNA

- La pérdida de sustancia de partes blandas, es aproximadamente de 1 cm, y está en relación directa con el consumo de cocaína





Juicio diagnóstico: Destrucción de partes blandas de tabique nasal en adicto a cocaína

**Pérez Alonso L, Carbonell-Tatay A
Valencia**