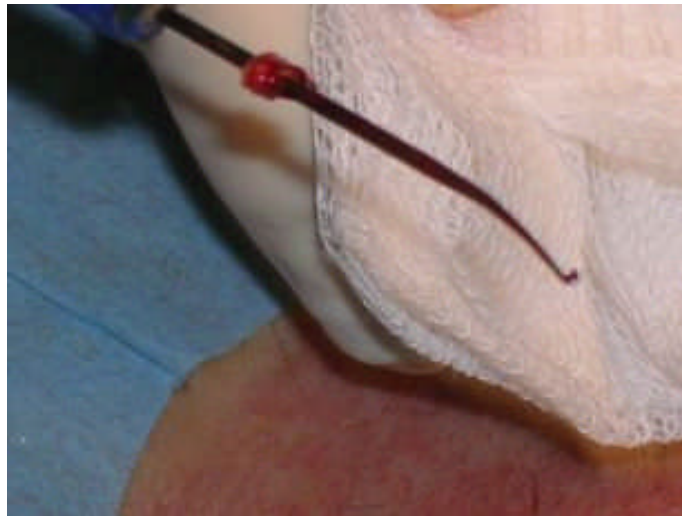

CUERPO EXTRAÑO PUNZANTE EN AXILA. DECISIÓN DELICADA.

Carbonell-Tatay.A, Carbonell Aznar.C, Torró Calatyud. R, Navarro Laviña.MJ
Umivale

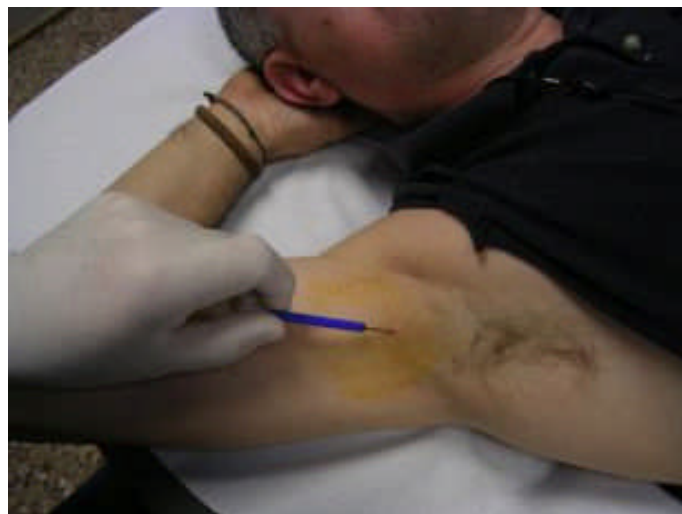Introducción:

Trabajador del textil, de 50 años de edad, que utilizando una varilla de pasar hilos para una máquina “raschel” de un telar, y sin saber de qué manera, se ha clavado el pasador de hilos en la axila derecha. Dicho pasador, tiene en su parte final forma de anzuelo, lo que dificulta su extracción.



El lugar de la herida es justo por donde pasa el plexo axilar.

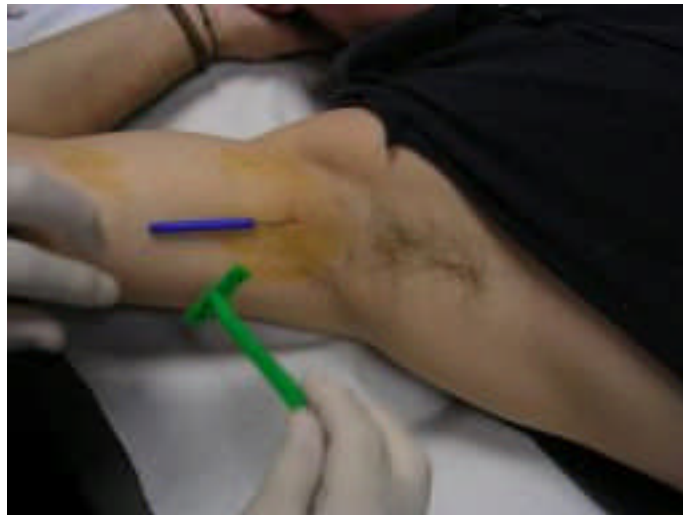Decisión: Dada la situación del objeto, la zona anatómica de la axila por donde pasa el plexo axilar y la longitud introducida, no sería descabellado pensar que está muy cerca del plexo axilar o incluso en contacto con él, y dada la forma de arpón del extremo del pasahilos, las consecuencias al



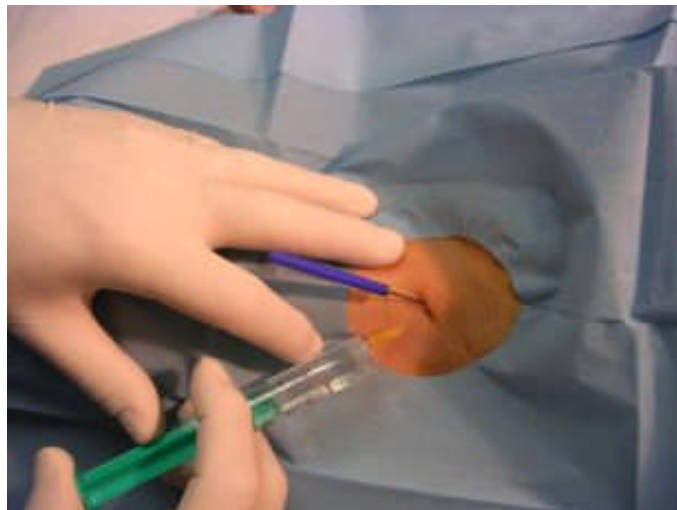
intentar extraerlo pudiesen ser fatales al provocar una lesión vascular en la axila. También el traslado pudiera ser motivo de lesión, ya que inmovilizar ese tipo de objeto en esa zona no es fácil.

En este caso aprovechando la presencia de un cirujano en ese momento en la clínica y contando con la existencia de material quirúrgico suficiente para garantizar el tratamiento quirúrgico, se llegó a la conclusión de que el traslado podía ser más peligroso que la intervención quirúrgica en la misma clínica.

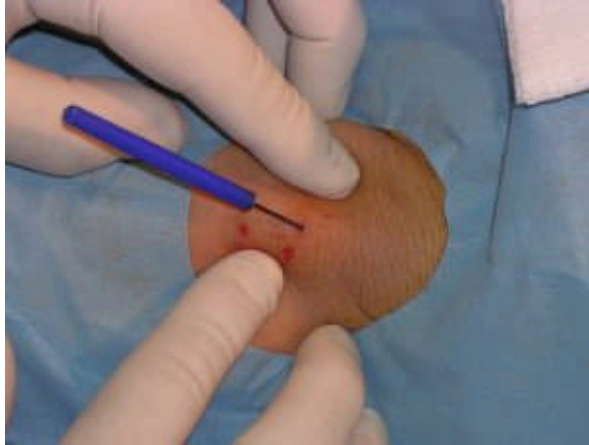Tratamiento:



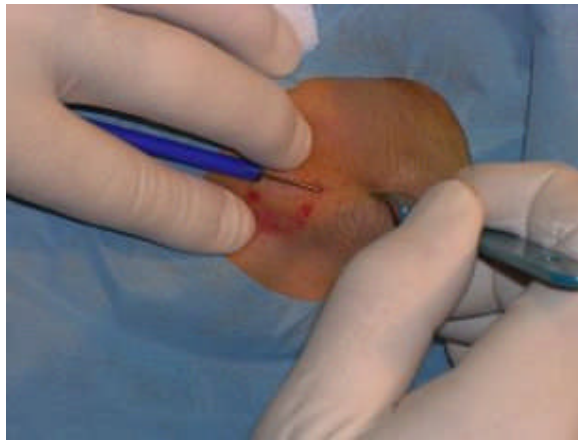
Se prepara la zona quirúrgica, rasurando el vello y desinfectando la piel.



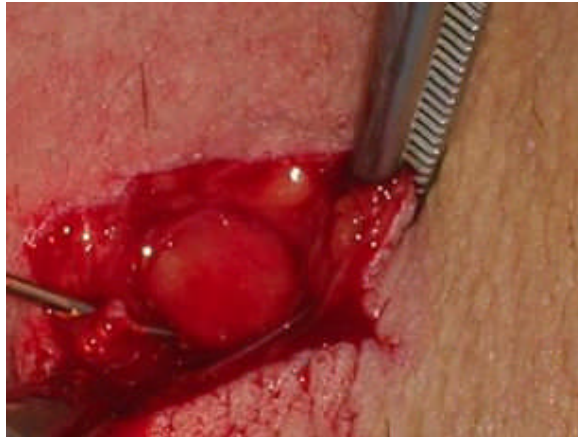Se aísla la zona con un paño estéril y se anestesia con mepivacaína



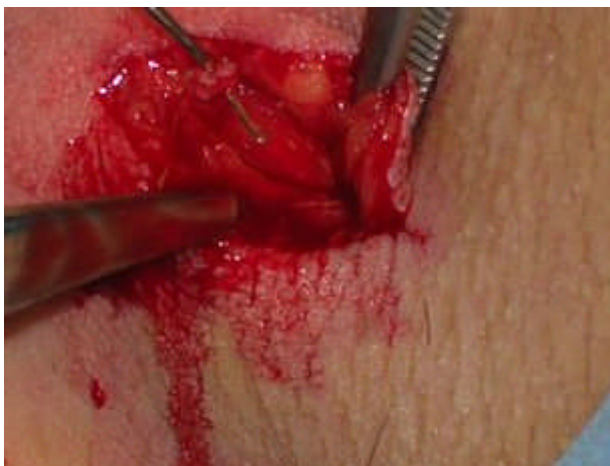Se palpan los vasos axilares



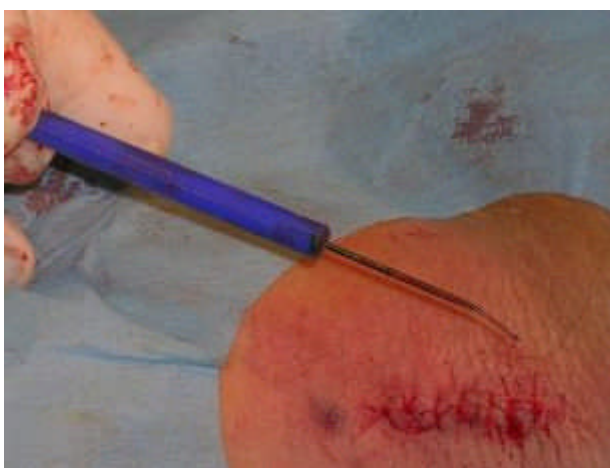
Se incide alrededor del objeto, con cuidado de no profundizar con la hoja del bisturí



Se disecciona con cuidado, comprobando, que efectivamente, la punta del pasahilos se encontraba en el plexo axilar



Se suelta la punta con mucho cuidado



Una vez extraído se cierra la piel con puntos sueltos

Pensamos que en este caso tomamos la decisión acertada, ya que la IQ acabó felizmente, y por otra parte, al extraer el pasahilos se comprobó que estaba doblado, con lo que las posibilidades de que produjera lesiones durante un traslado aumentarían.

Lleva PAT. Cuidados postoperatorios los normales para cualquier herida quirúrgica.