

PANICULITIS MESENTÉRICA

Carbonell-Tatay A. Pérez Alonso L.



PANICULITIS MESENTÉRICA

Carbonell-Tatay A. Pérez Alonso L.

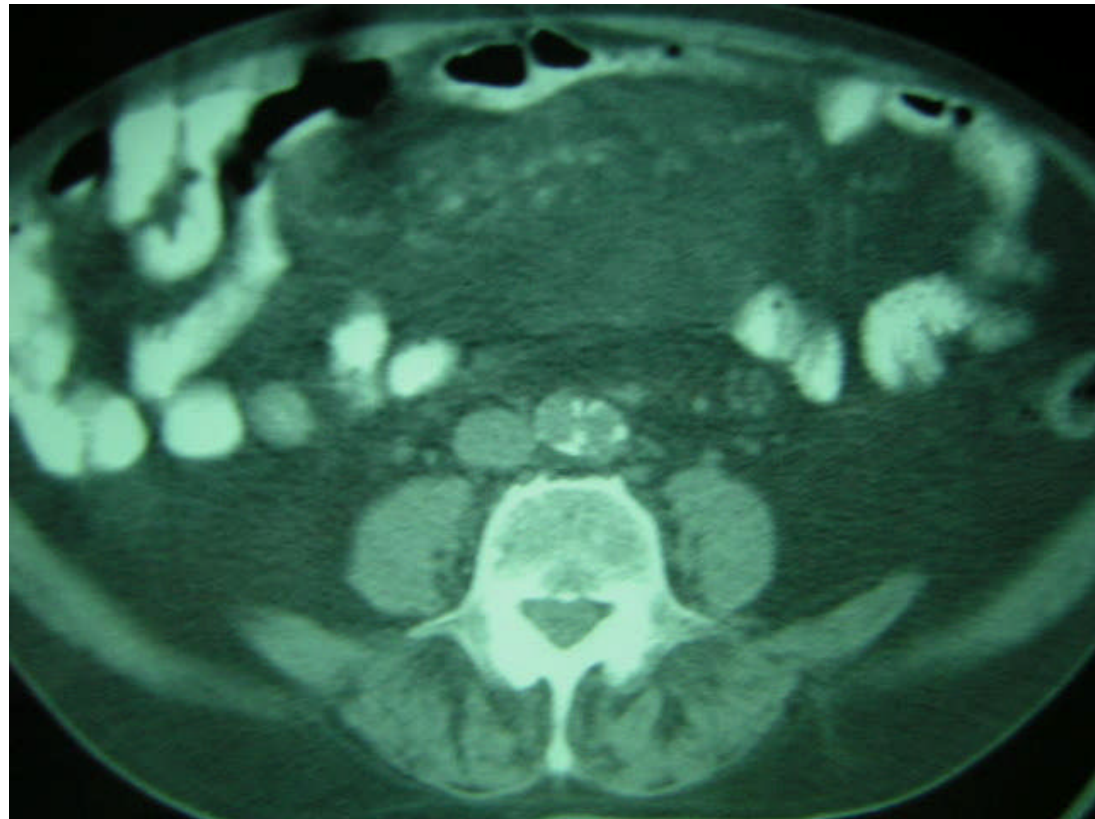


- ⌘ Descritos pocos casos en la literatura
- ⌘ Se trata de un proceso inflamatorio del tejido graso mesentérico
- ⌘ Etiología desconocida
- ⌘ Relacionada con: Isquemia, traumatismos, infecciones, antecedentes quirúrgicos, fármacos y fenómenos autoinmunes.
- ⌘ Más frecuentes en hombres que en mujeres

PANICULITIS MESENTÉRICA

Carbonell-Tatay A. Pérez Alonso L.

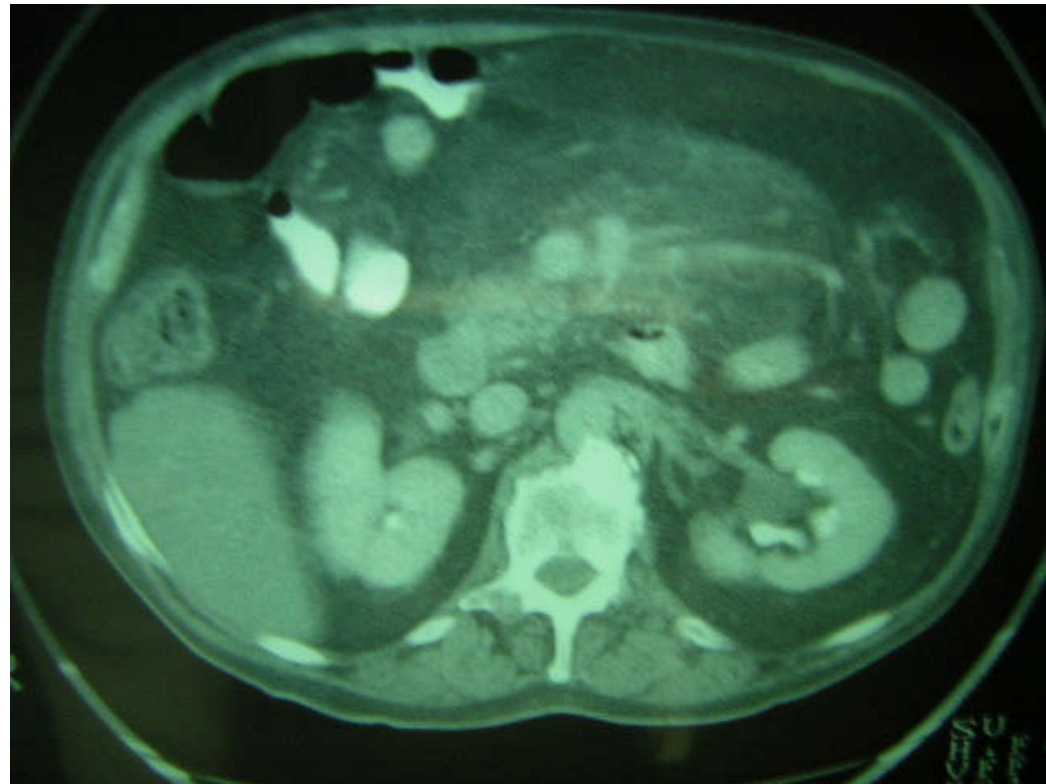
⌘ Aumento del tamaño de la grasa mesentérica



PANICULITIS MESENTÉRICA

Carbonell-Tatay A. Pérez Alonso L.

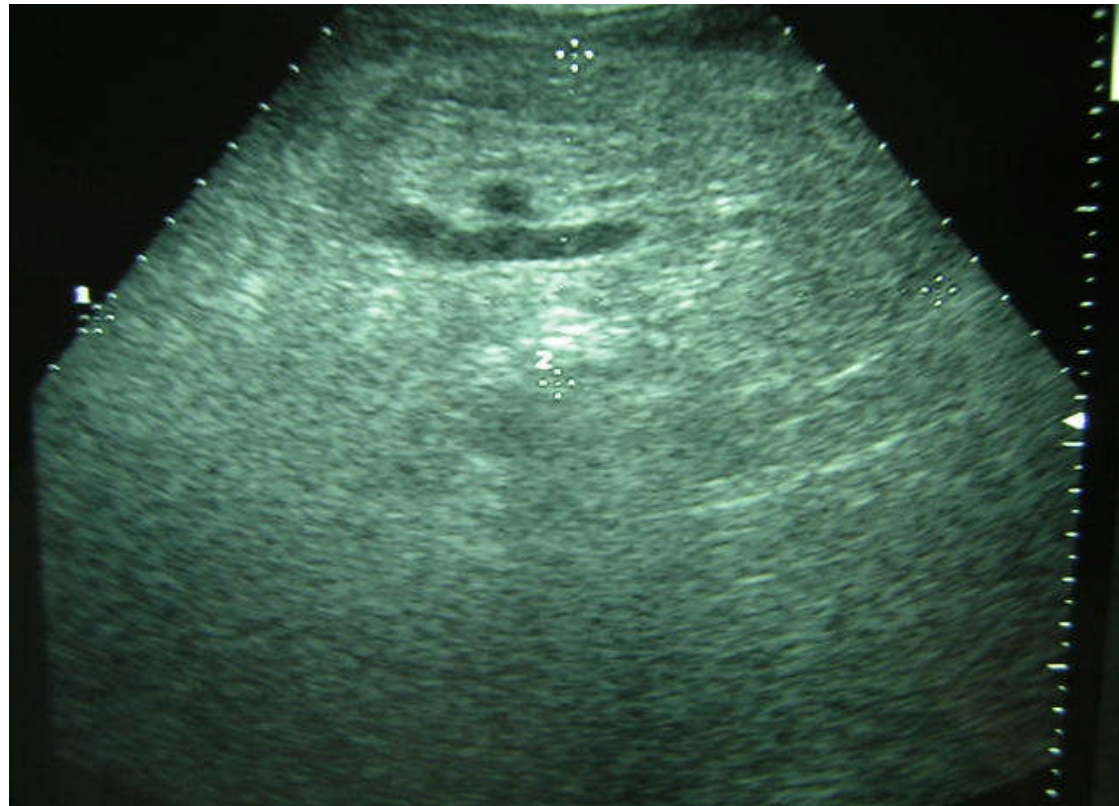
- ⌘ Se observa con claridad el aumento de la vascularización en la zona del mesenterio



PANICULITIS MESENTÉRICA

Carbonell-Tatay A. Pérez Alonso L.

- ⌘ Las imágenes ecográficas coinciden con las de la TAC



PANICULITIS MESENTÉRICA

Carbonell-Tatay A. Pérez Alonso L.



- ⌘ El diagnóstico diferencial debe de hacerse con la enfermedad de Whipple, enfermedad de Weber-Christian y neoplasias de partes blandas.
- ⌘ El pronóstico es benigno.
- ⌘ El diagnóstico debe de hacerse mediante biopsia de la grasa mesentérica.
- ⌘ Se han tratado con corticoides e inmunodepresores con distintos resultados.
- ⌘ Se han descrito casos de resolución espontánea.

PANICULITIS MESENTÉRICA

Carbonell-Tatay A. Pérez Alonso L.

