



AMPUTACIÓN SUPRACONDÍLEA

Carbonell-Tatay.A,Gil Mayo.S,Torró Calatayud.R



-
-
-

AMPUTACIÓN SUPRACONDÍLEA

Carbonell-Tatay.A,Gil Mayo.S,Torró Calatayud.R

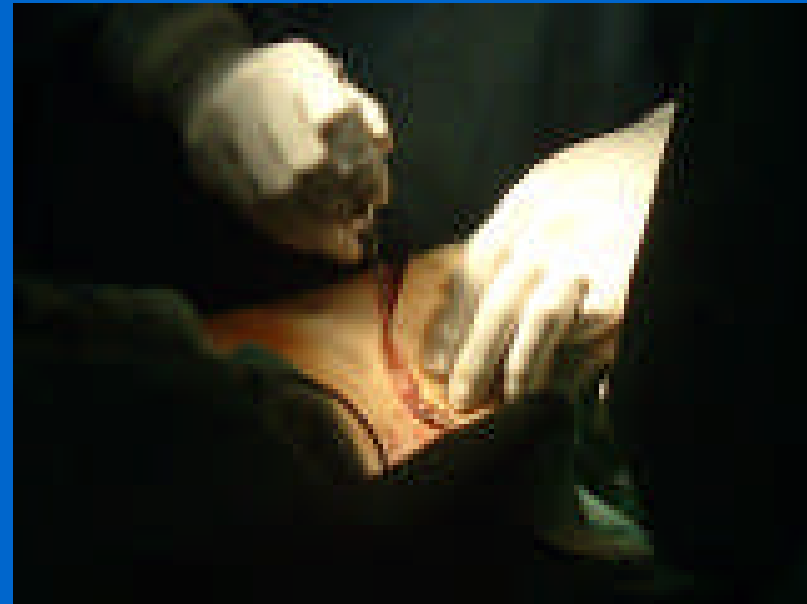
- Varón de 79 años, diabético, muy deteriorado, remitido de otro centro tras embolectomía fallida, para practicar amputación supracondílea.
- Presenta isquemia de miembro inferior izquierdo, con escáras, edema y zonas necróticas.
- Se decide amputación

-
-
-

AMPUTACIÓN SUPRACONDÍLEA

Carbonell-Tatay.A,Gil Mayo.S,Torró Calatayud.R

- Se inicia la intervención mediante anestesia raquídea.

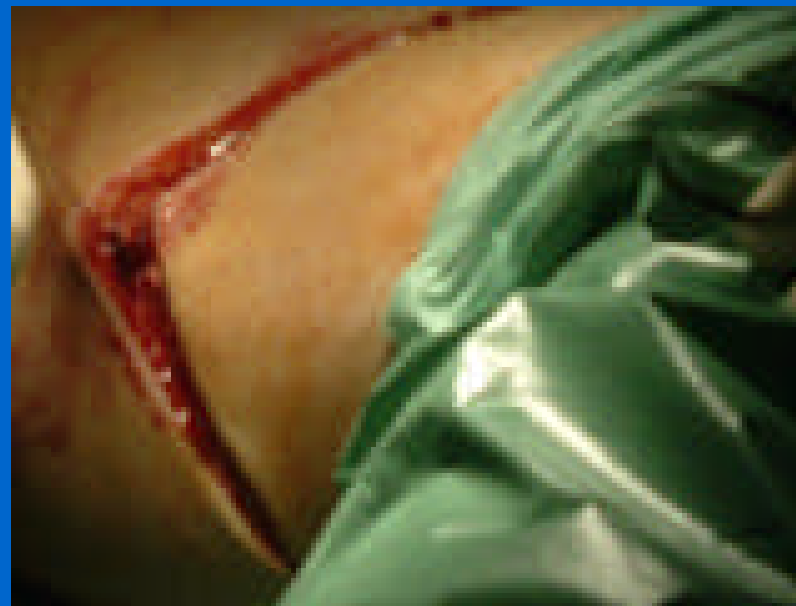

-
-
-

AMPUTACIÓN SUPRACONDÍLEA

Carbonell-Tatay.A,Gil Mayo.S,Torró Calatayud.R

- Incisión en boca de tiburón

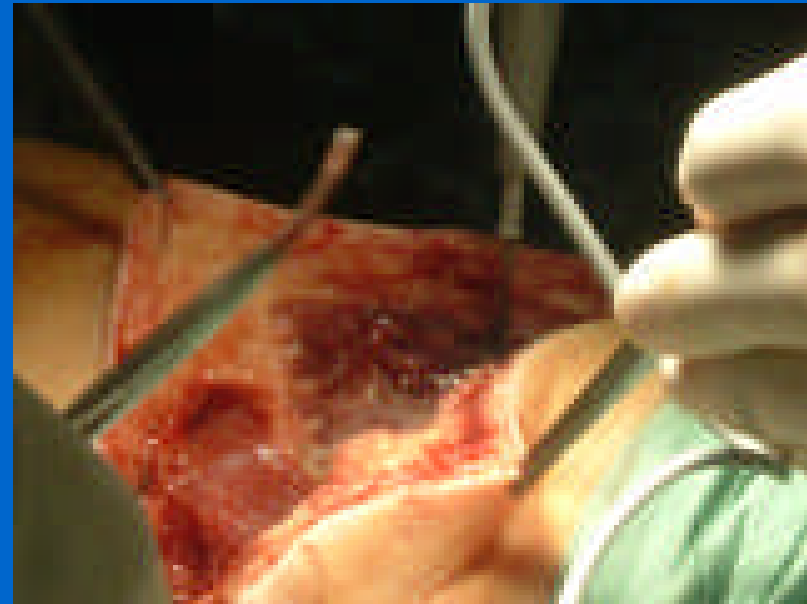


-
-
-

AMPUTACIÓN SUPRACONDÍLEA

Carbonell-Tatay.A,Gil Mayo.S,Torró Calatayud.R

- Se comienza a seccionar el plano muscular mediante el uso del Bisturí eléctrico, aunque también se suele practicar con cuchillos de amputación clásicos

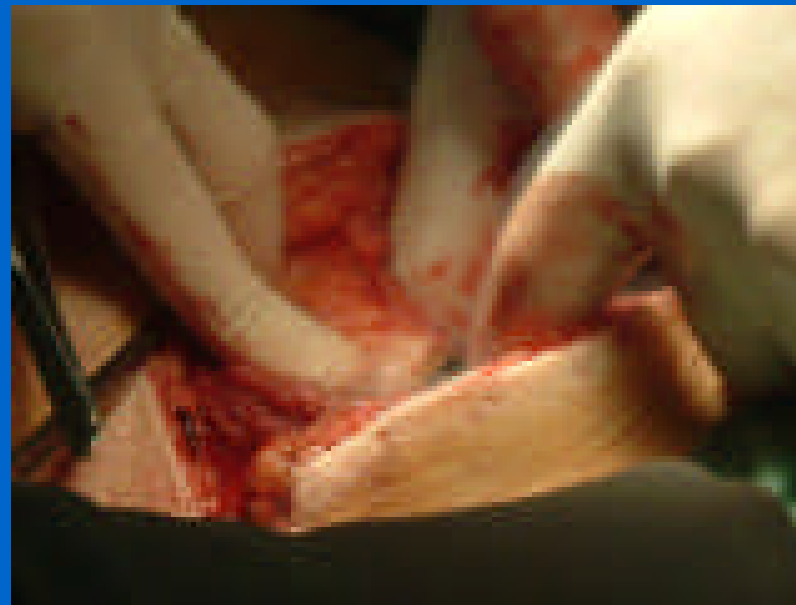

-
-
-

AMPUTACIÓN SUPRACONDÍLEA

Carbonell-Tatay.A,Gil Mayo.S,Torró Calatayud.R

- Se busca el paquete vasculo nervioso

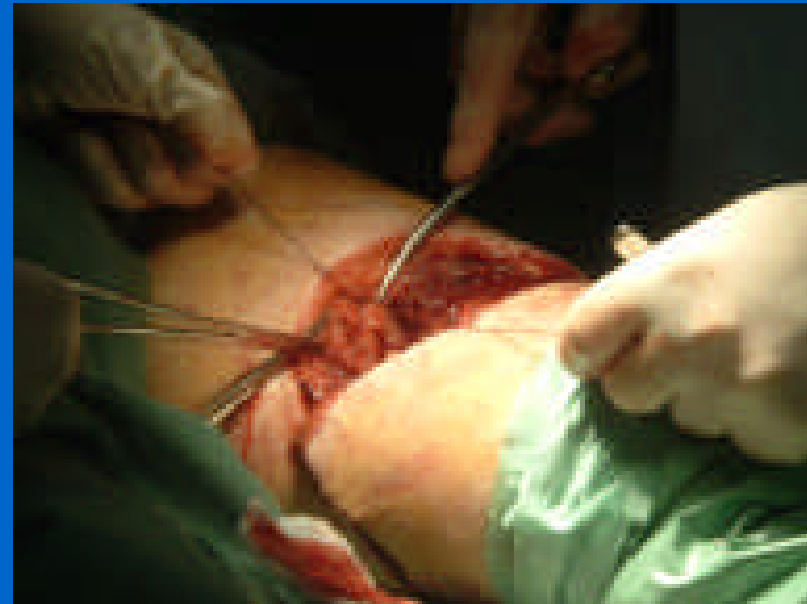

-
-
-

AMPUTACIÓN SUPRACONDÍLEA

Carbonell-Tatay.A,Gil Mayo.S,Torró Calatayud.R

- Se practica ligadura y sección de arteria y vena femorales, así como del nervio ciático

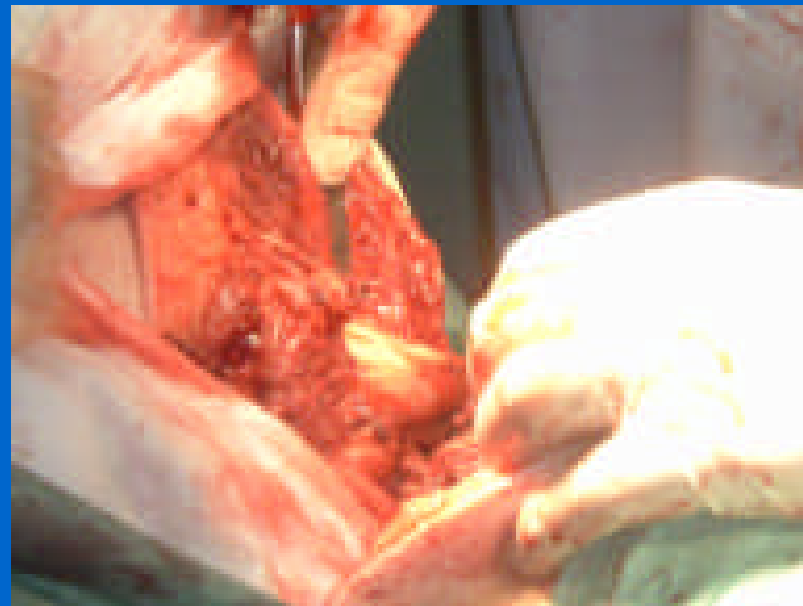


-
-
-

AMPUTACIÓN SUPRACONDÍLEA

Carbonell-Tatay.A,Gil Mayo.S,Torró Calatayud.R

- Se continua la sección de los planos musculares hasta aislar la diáfisis del fémur

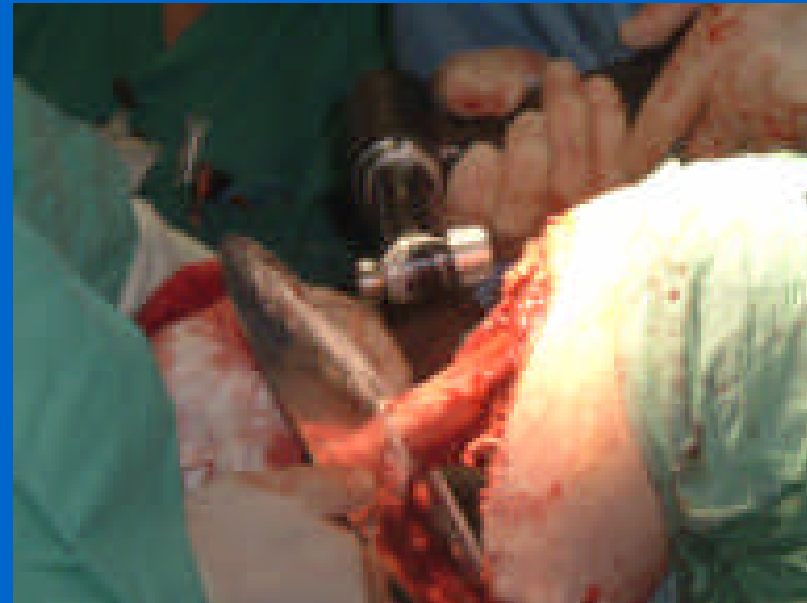


-
-
-

AMPUTACIÓN SUPRACONDÍLEA

Carbonell-Tatay.A,Gil Mayo.S,Torró Calatayud.R

- Se coloca el tractor de masas y se sierra mediante sistema mecánico

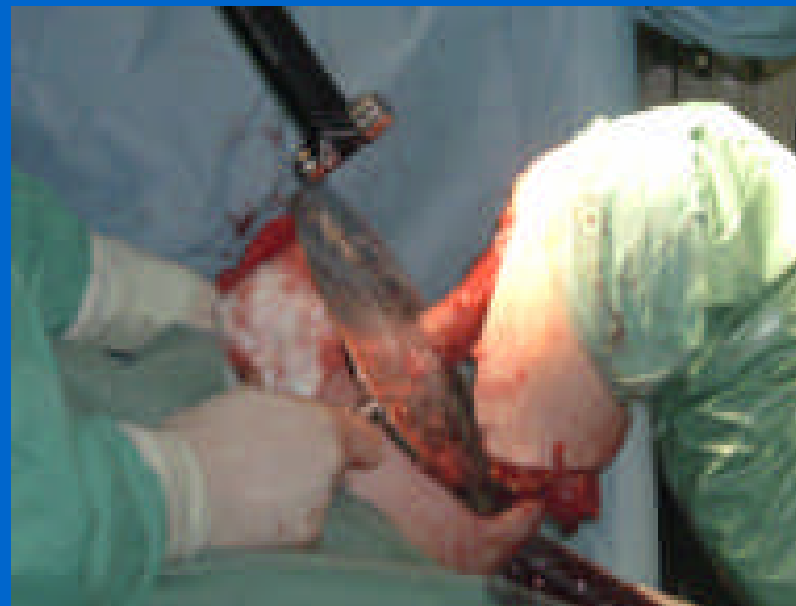

-
-
-

AMPUTACIÓN SUPRACONDÍLEA

Carbonell-Tatay.A,Gil Mayo.S,Torró Calatayud.R

- El corte óseo debe de ser recto y sin bordes cortantes

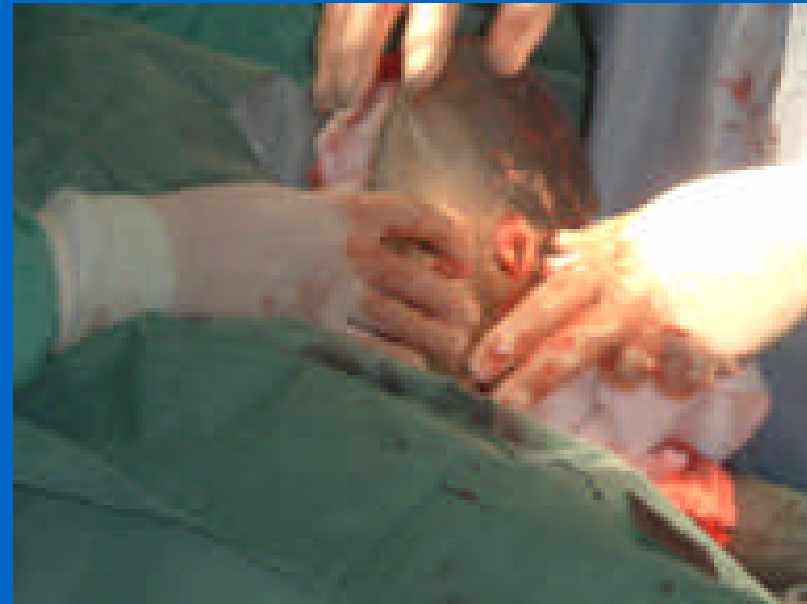

-
-
-

AMPUTACIÓN SUPRACONDÍLEA

Carbonell-Tatay.A,Gil Mayo.S,Torró Calatayud.R

- Se liman las posibles asperezas que puedan quedar en los bordes del corte óseo

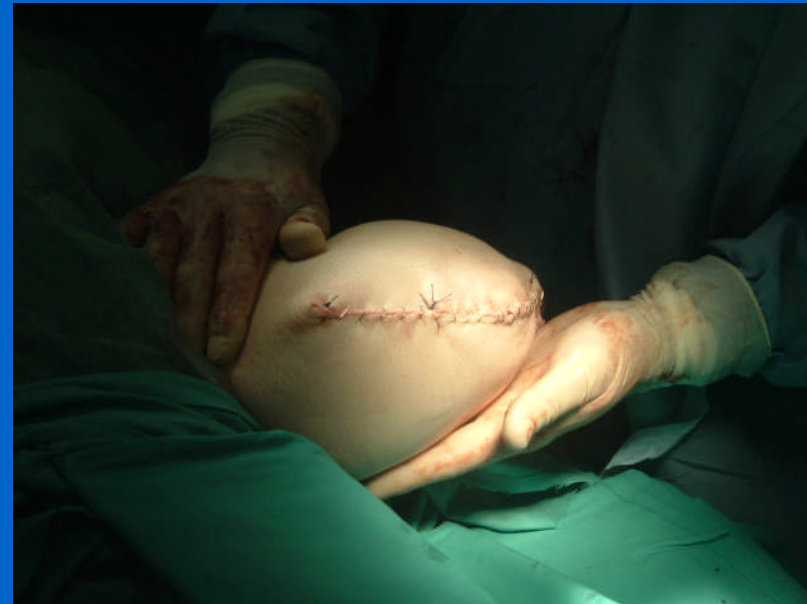

-
-
-

AMPUTACIÓN SUPRACONDÍLEA

Carbonell-Tatay.A,Gil Mayo.S,Torró Calatayud.R

- Se cierra por planos musculares mediante suturas y la piel mediante agrafes y algún punto de aproximación



-
-
-

AMPUTACIÓN SUPRACONDÍLEA

Carbonell-Tatay.A,Gil Mayo.S,Torró Calatayud.R

- Colocamos un vendaje de yeso, que suele disminuir el edema del muñón.

