

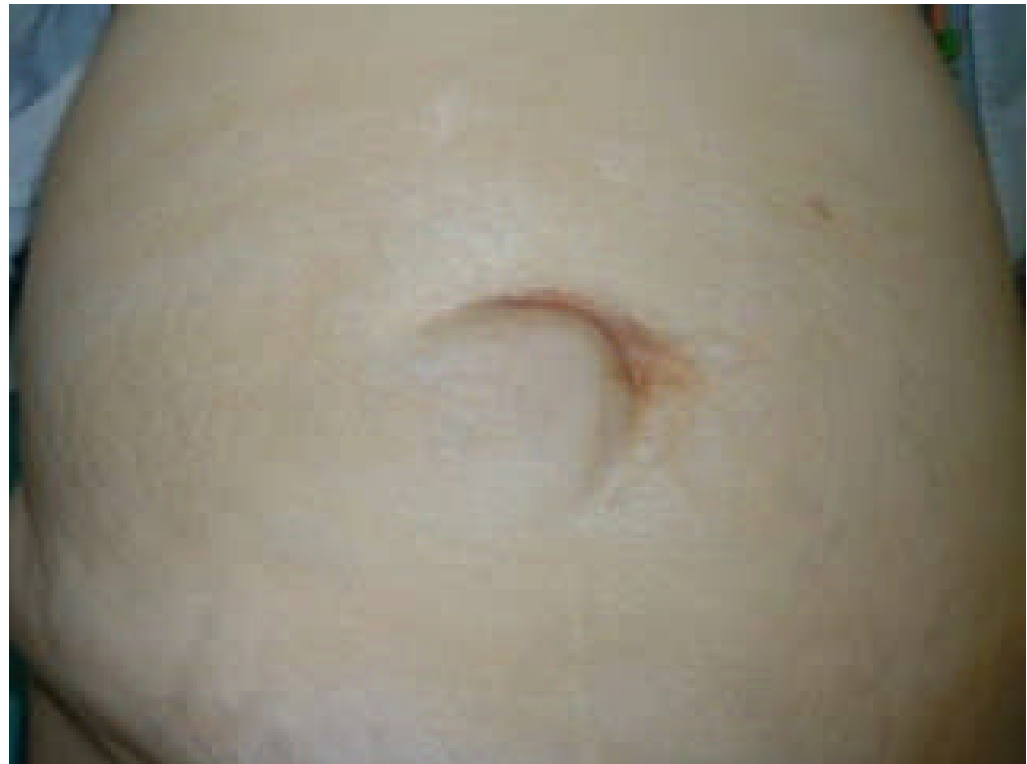# IMÁGENES DE QUIRÓFANO

## HERNIA UMBILICAL

Carbonell-Tatay.A, Torró Calatayud.R

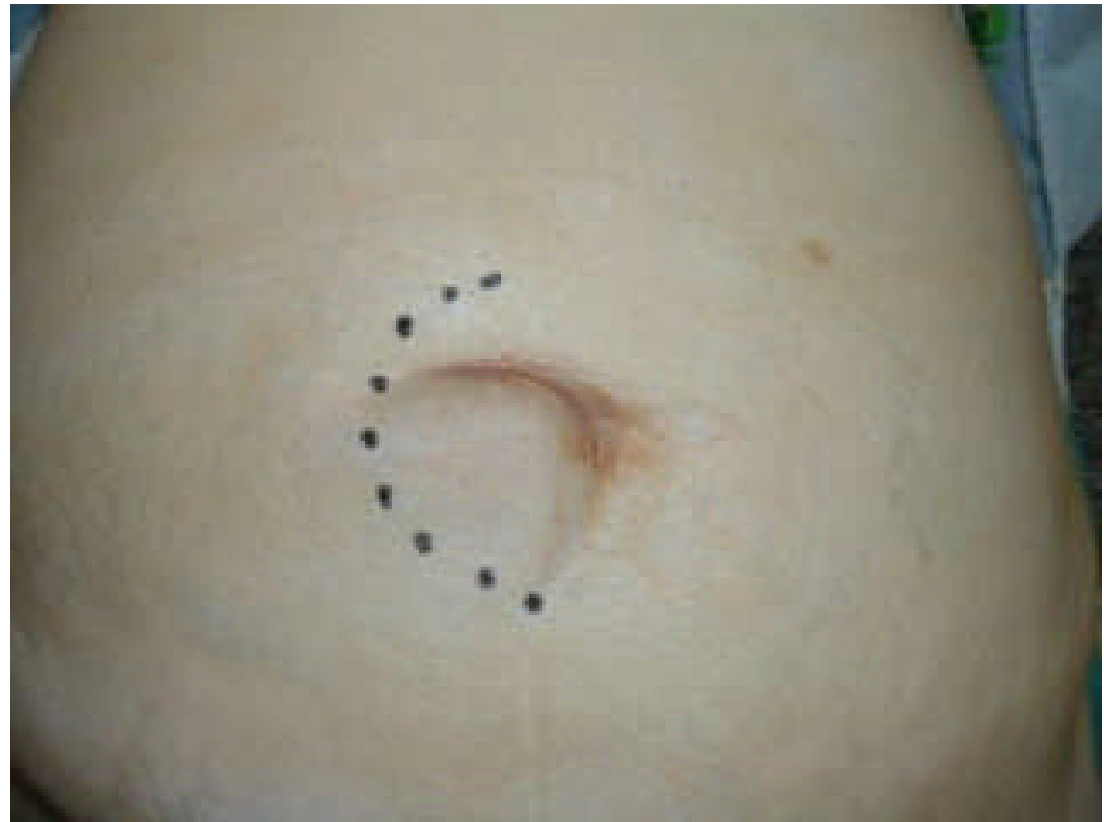## HERNIA UMBILICAL

- **HERNIA UMBILICAL  
EN PACIENTE  
OBESA**



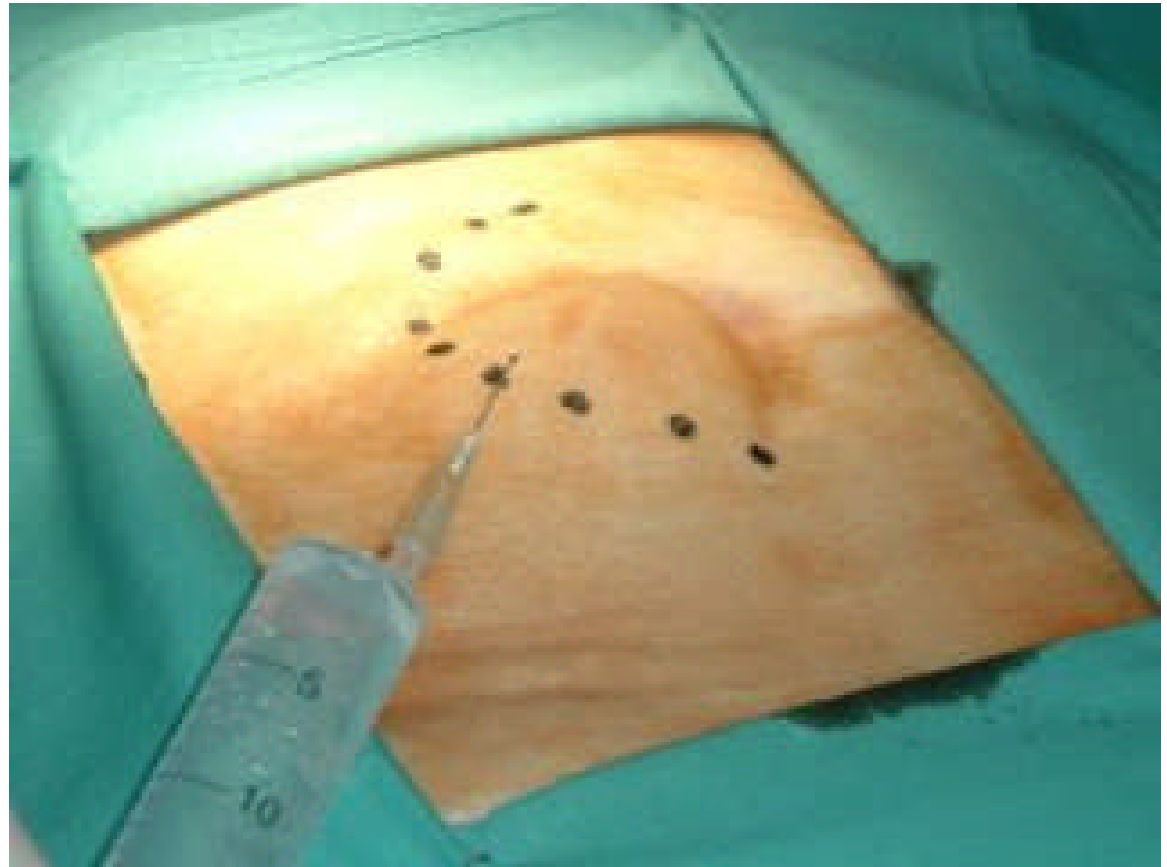
## HERNIA UMBILICAL

- **MARCAMOS LA ZONA DE INCISIÓN, QUE ES PERIUMBILICAL**



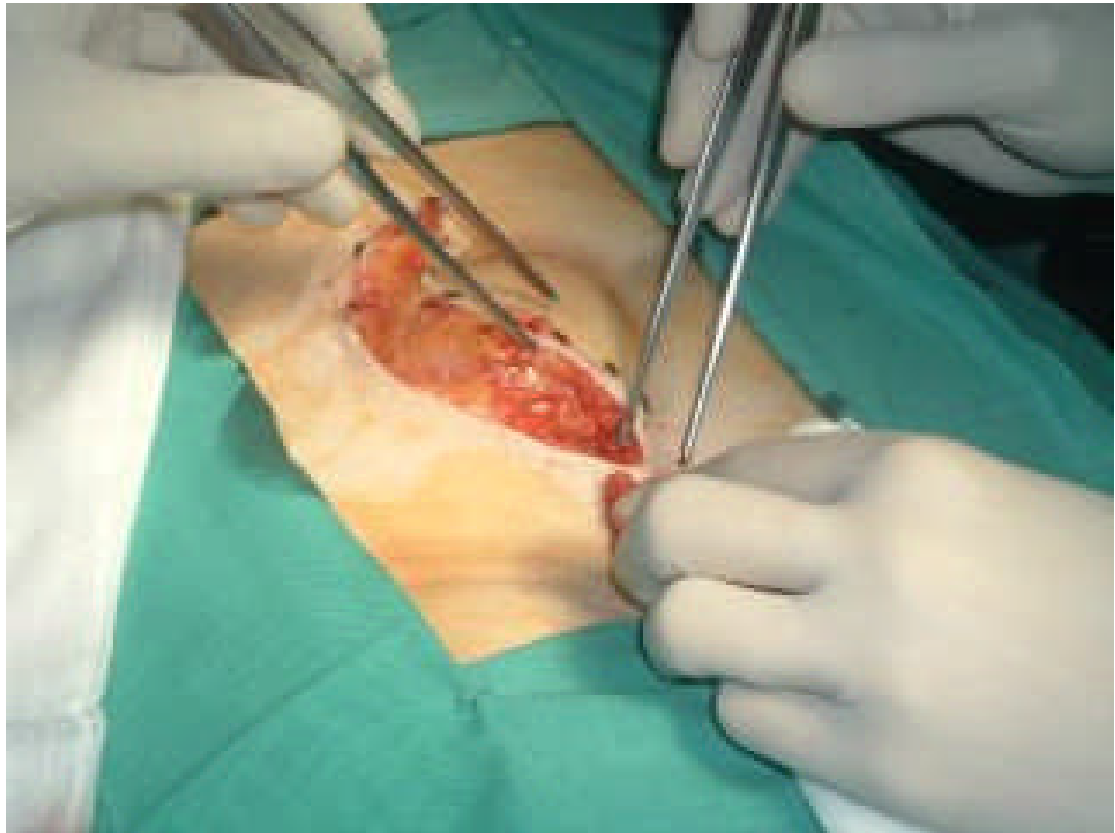
## HERNIA UMBILICAL

- **Se infiltra la zona operatoria con Scandicaín al 1% con suero fisiológico y un cm de bicarbonato**



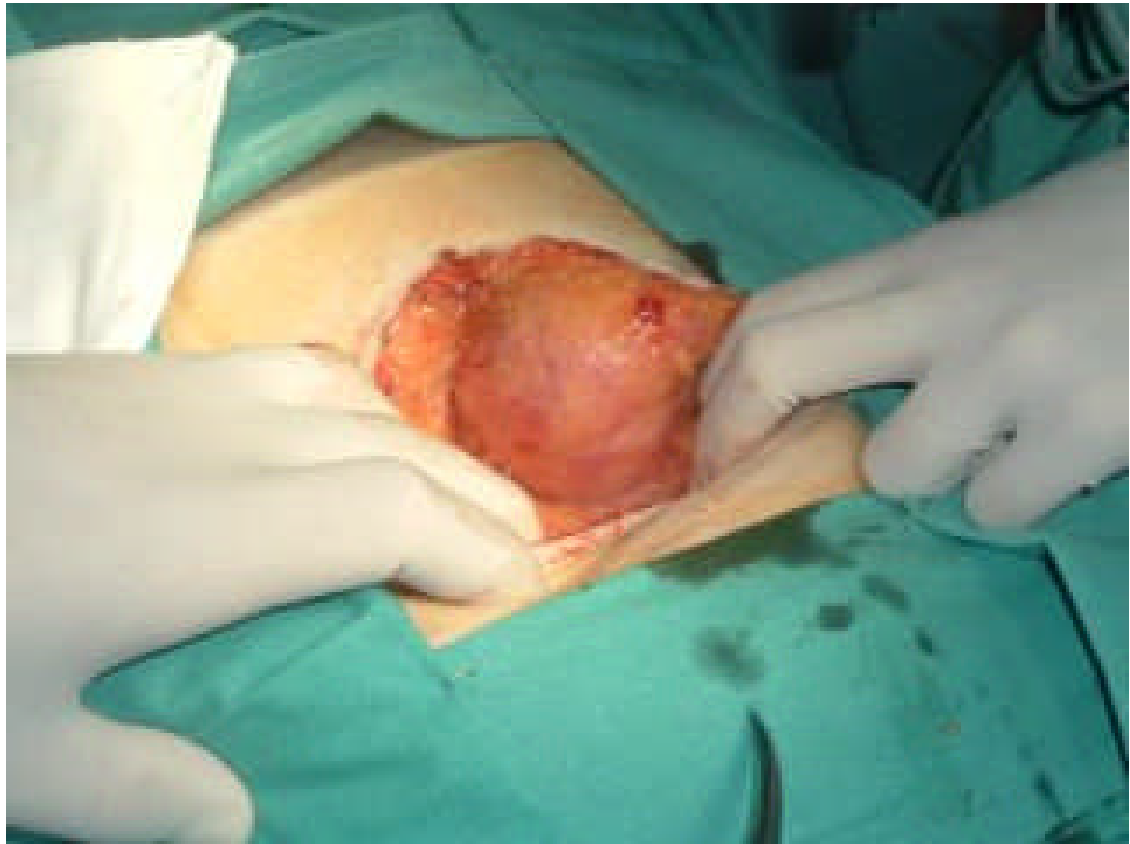## HERNIA UMBILICAL

- **Se practica incisión periumbilical**



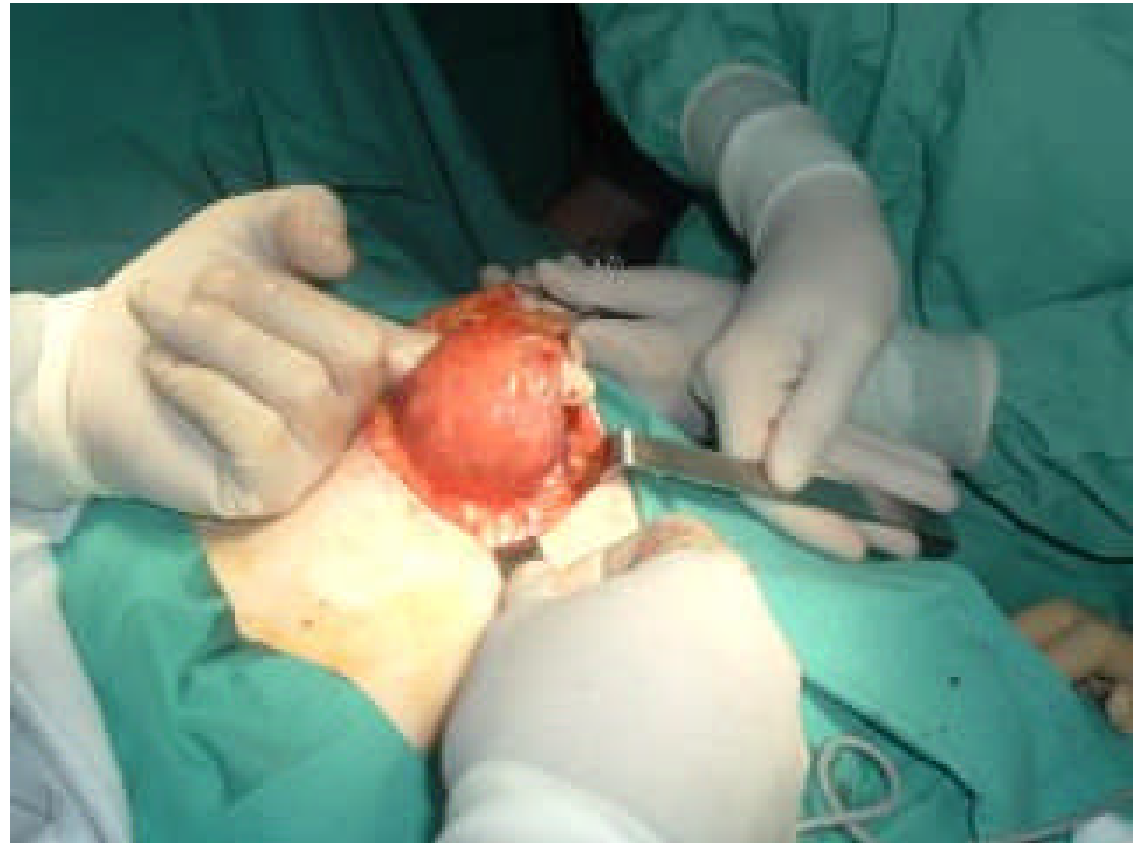## HERNIA UMBILICAL

- **Se disecciona el saco herniario con su contenido**



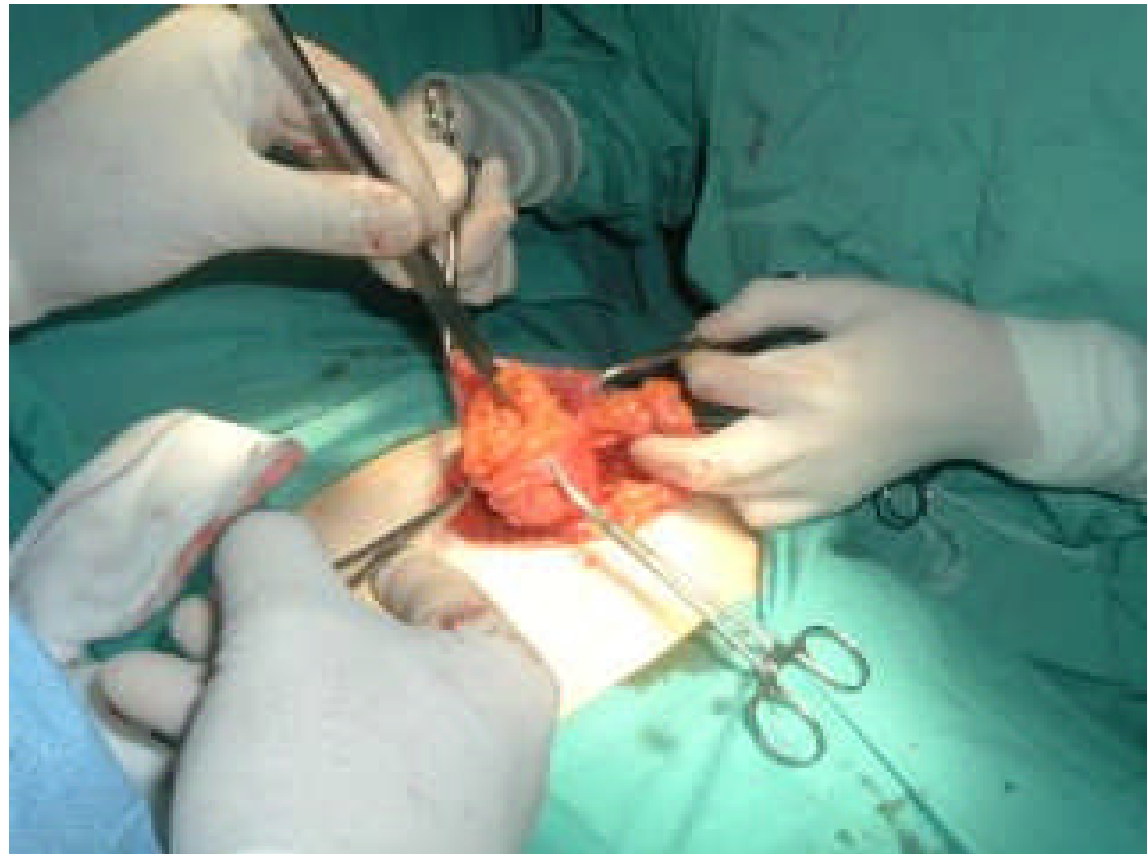
## HERNIA UMBILICAL

- **Se rodea por debajo de la cicatriz umbilical**



## HERNIA UMBILICAL

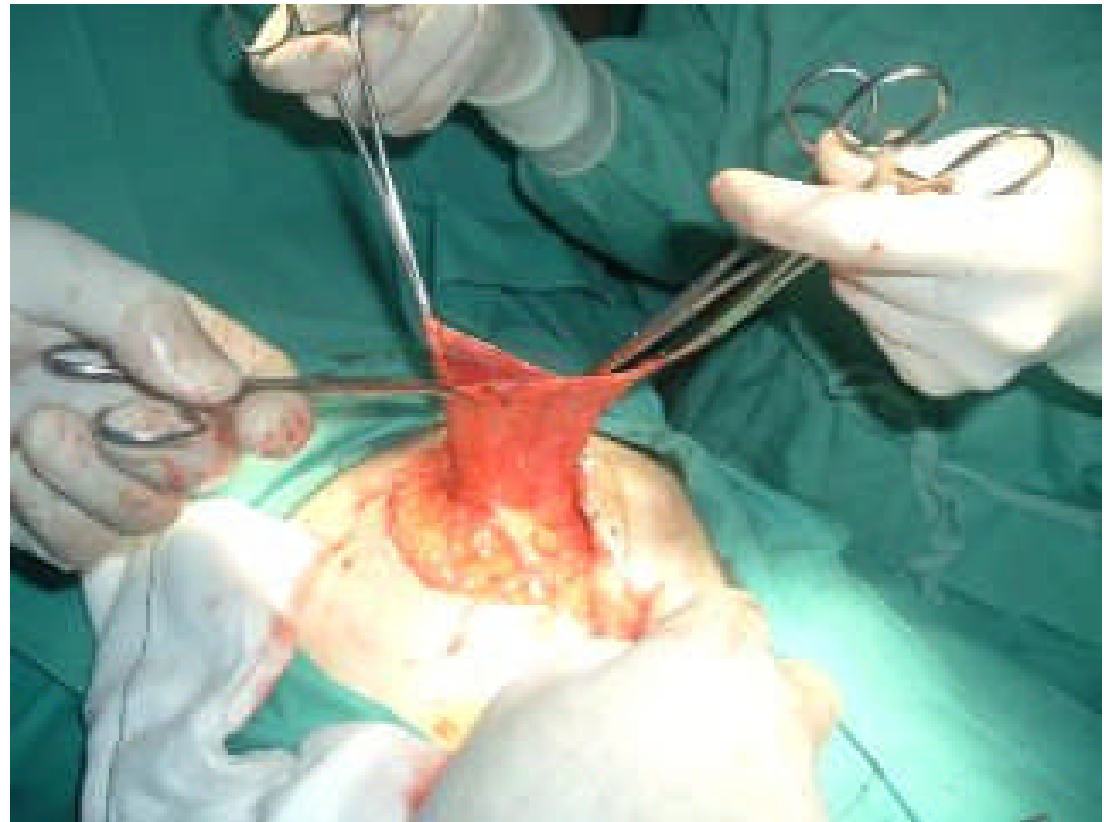
- **Se abre elsaco herniario, apreciando epiplón en su interior**





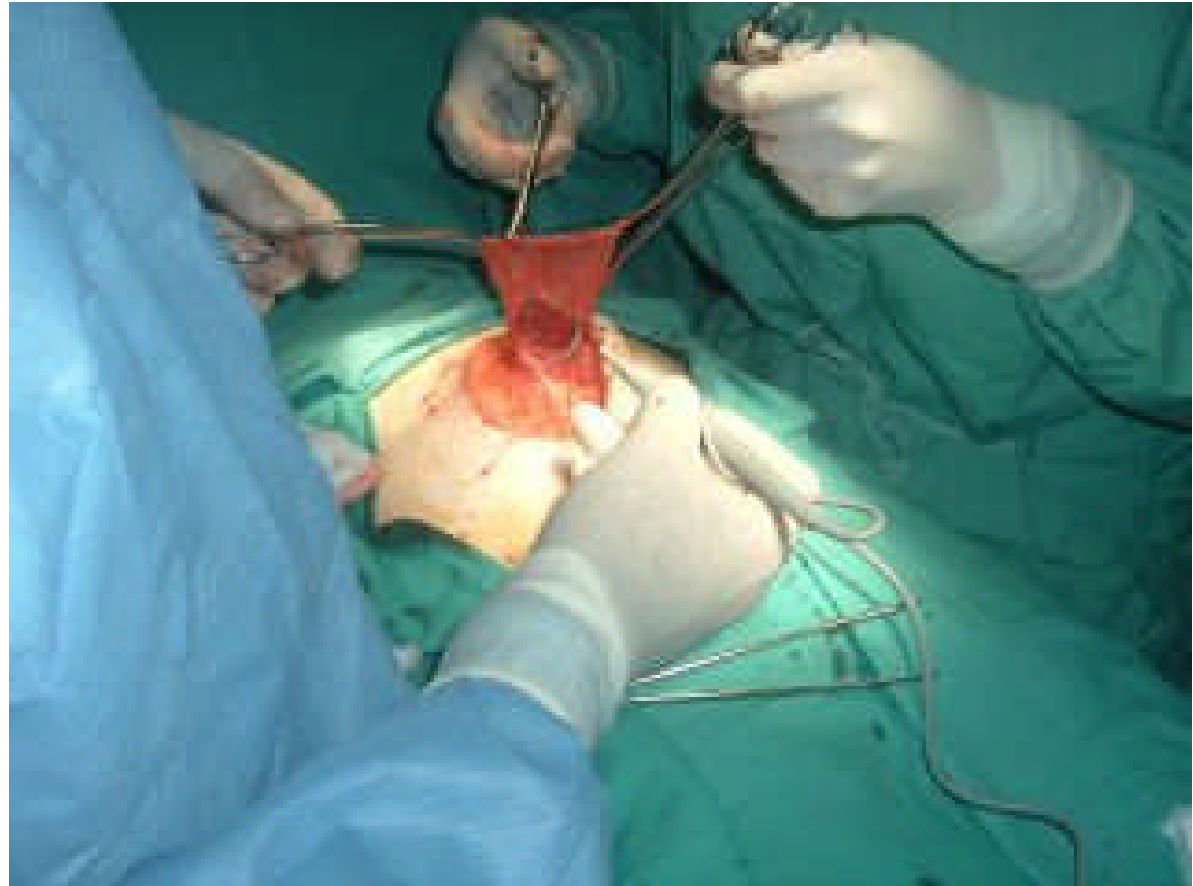
## HERNIA UMBILICAL

- **Se aísla el saco herniario y se reintroduce el contenido en cavidad abdominal**



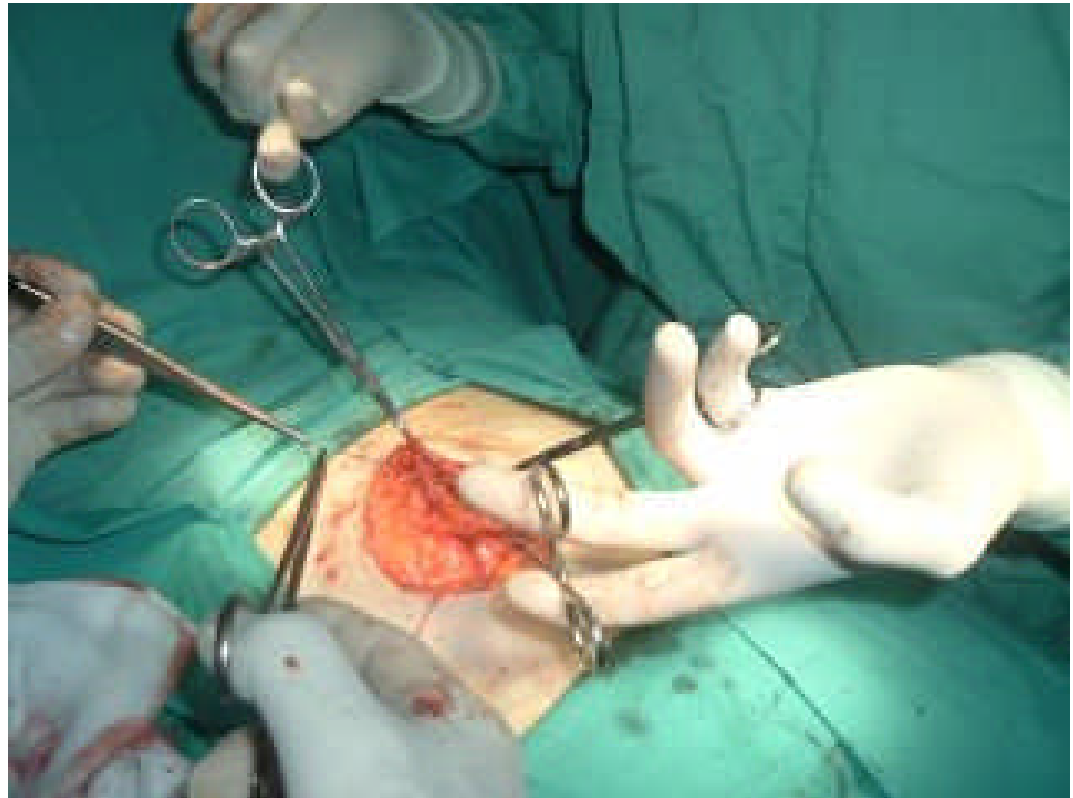
## HERNIA UMBILICAL

- **Se extirpa el saco herniario**



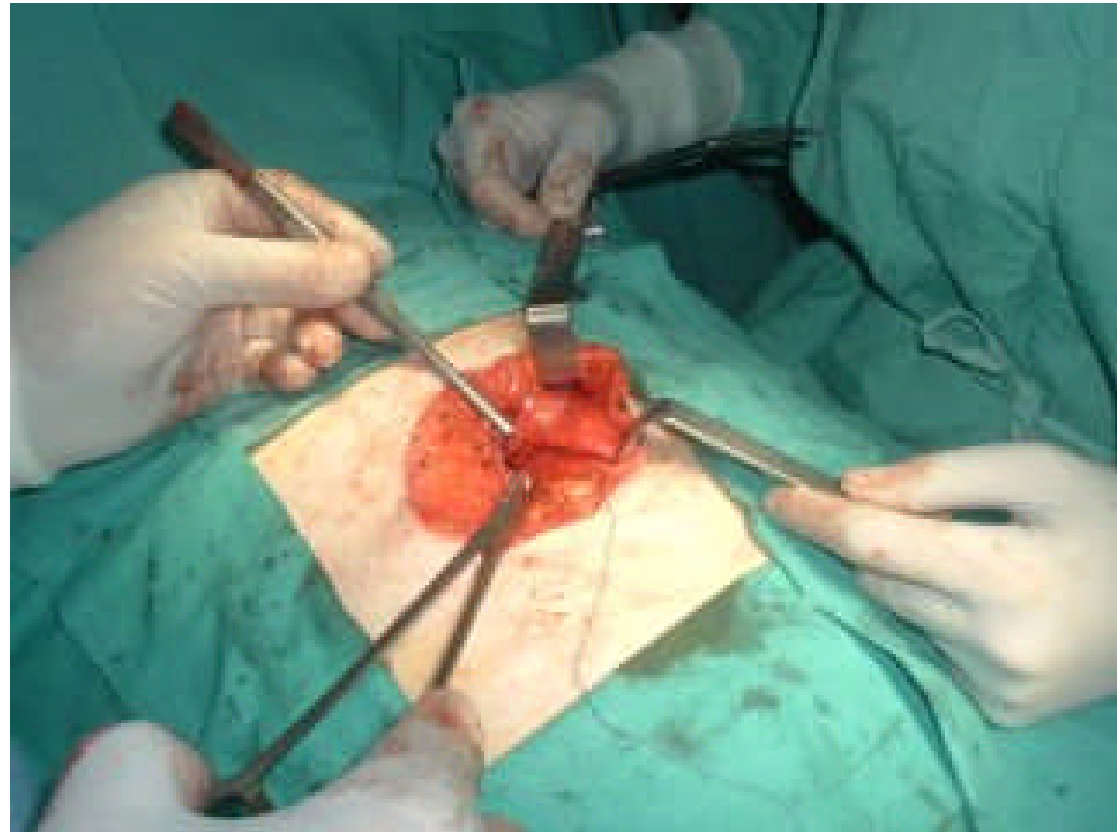
## HERNIA UMBILICAL

- **Se sutura el peritoneo**



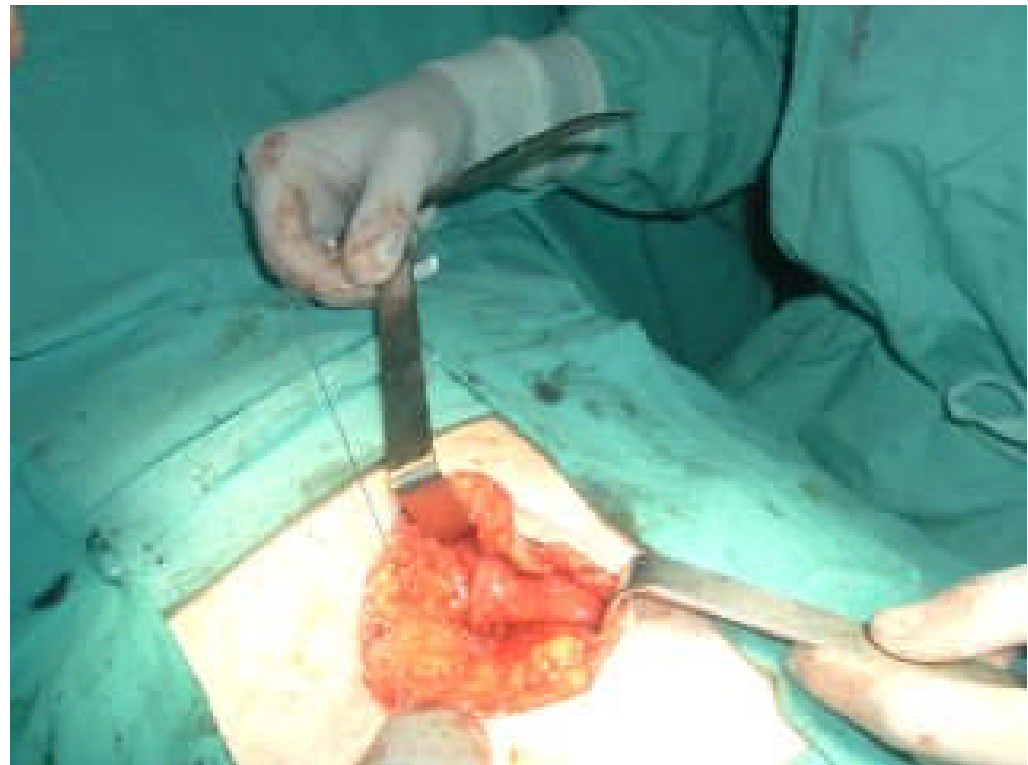## HERNIA UMBILICAL

- **Se sutura la aponeurosis, practicando cierre del orificio herniario con ethibond**



## HERNIA UMBILICAL

- **Se realiza plastia de la cicatriz umbilical, para que permanezca hundida**



## HERNIA UMBILICAL

- La piel se cierra con sutura mecánica

