

IMÁGENES DE CIRUGIA ABIERTA

NEOPLASIA DE COLON

Carbonell-Tatay A. Torró Calatayud R



IMÁGENES DE CIRUGIA ABIERTA

NEOPLASIA DE COLON

Carbonell-Tatay A. Torró Calatayud R



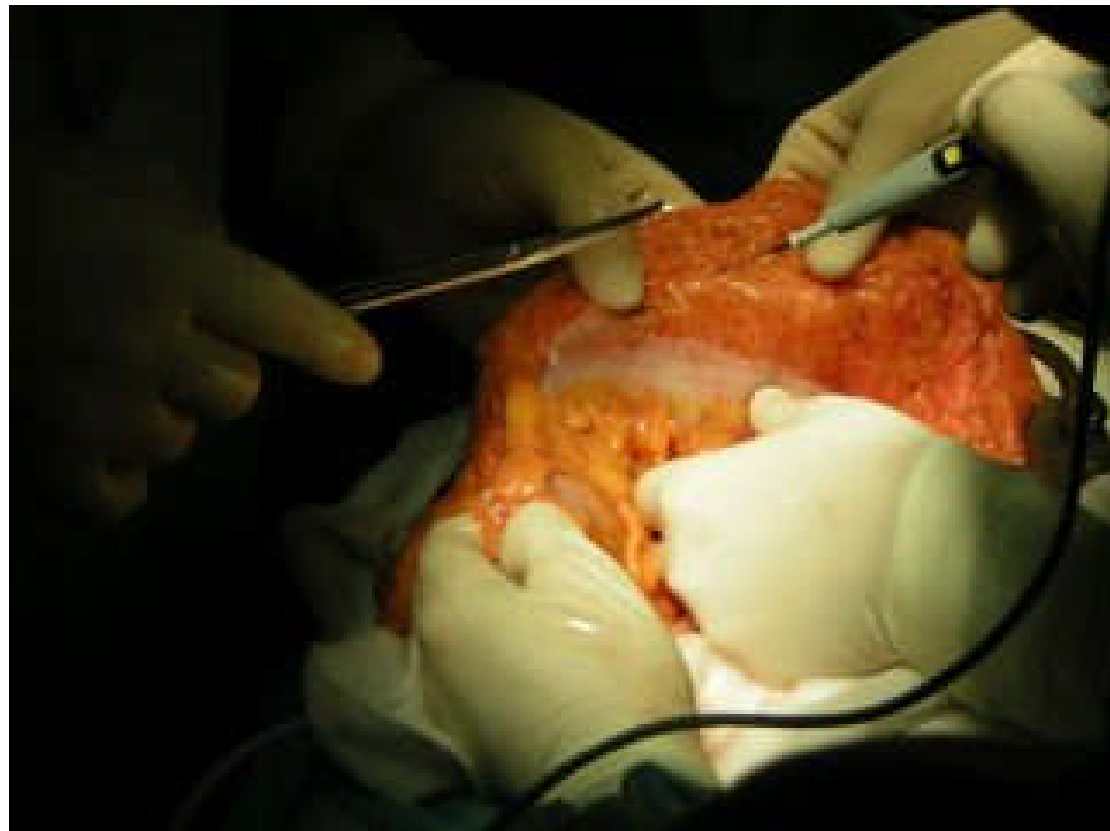
- ⌘ Paciente de 67 años
- ⌘ Diagnosticado por colonoscopia de 3 pólipos de colon a 30 60 y 80 cm de margen anal.
- ⌘ Se tomaron biopsias que hablan de pólipos degenerados y carcinoma" in situ "
- ⌘ Buen estado general
- ⌘ Se decide la cirugía abierta a petición del paciente, tras explicarle su patología y posibles riesgos.
- ⌘ Como se comprobará a continuación los datos de colonoscopia y anatomía-patológica no coinciden con los hallazgos operatorios

IMÁGENES DE CIRUGIA ABIERTA

NEOPLASIA DE COLON

Carbonell-Tatay A. Torró Calatayud R

- ⌘ Comenzamos con la disección del colon transverso
- ⌘ Se palpa una masa de gran tamaño a nivel de ángulo esplénico

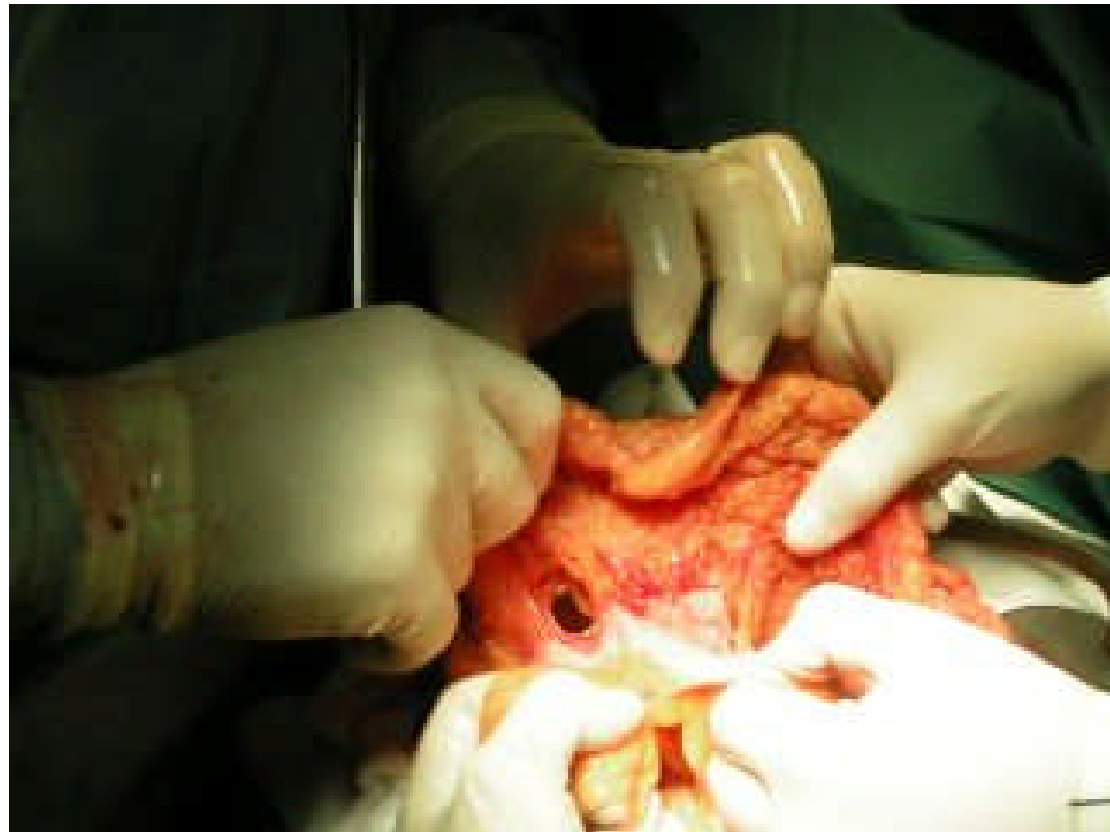


IMÁGENES DE CIRUGIA ABIERTA

NEOPLASIA DE COLON

Carbonell-Tatay A. Torró Calatayud R

- ⌘ Con la intención de comenzar seccionando el colon transverso, se practica orificio en el mesocolon

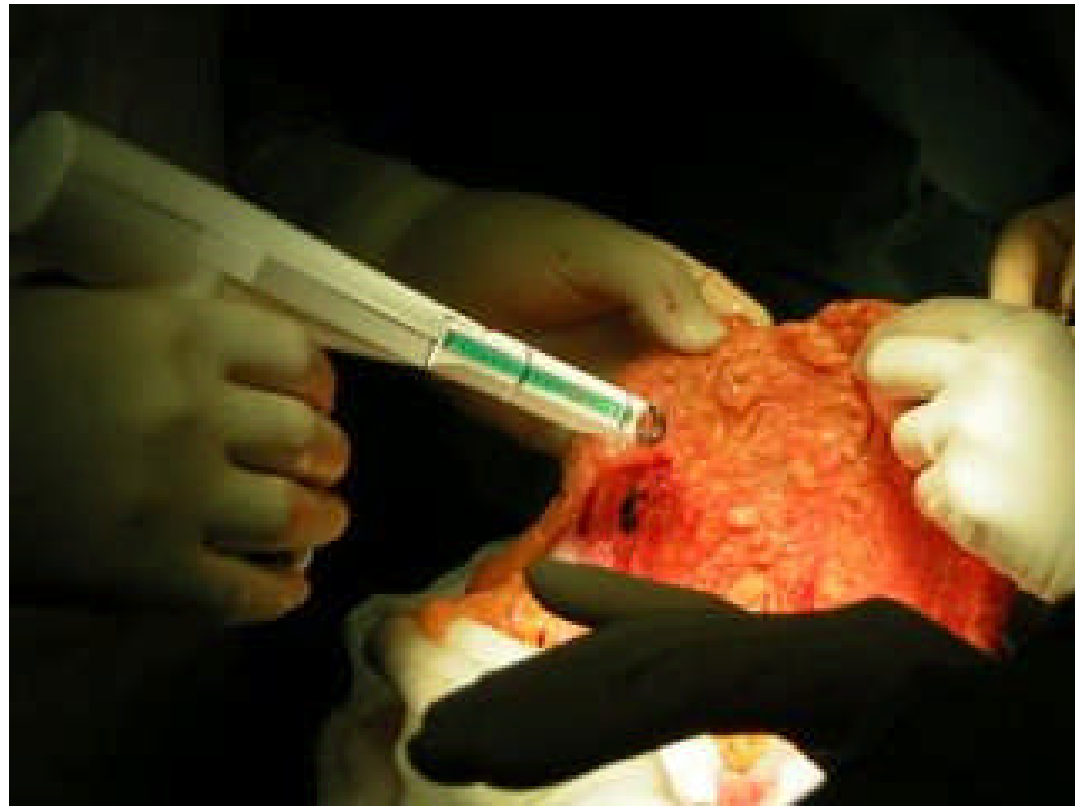


IMÁGENES DE CIRUGIA ABIERTA

NEOPLASIA DE COLON

Carbonell-Tatay A. Torró Calatayud R

- ⌘ Utilizamos el Powered, aparato de corte y hemostasia para el meso

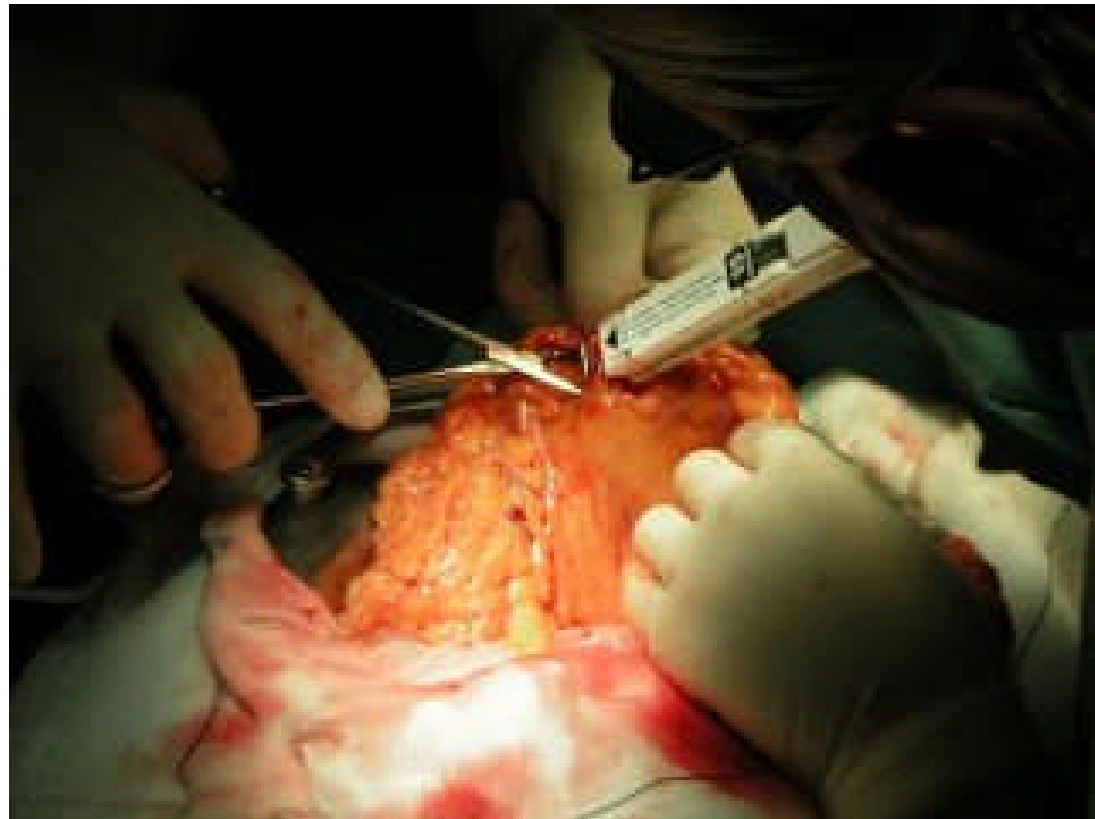


IMÁGENES DE CIRUGIA ABIERTA

NEOPLASIA DE COLON

Carbonell-Tatay A. Torró Calatayud R

- ⌘ Como se aprecia en la imagen, la utilización de esta pistola de corte del meso, agiliza de forma muy importante la intervención

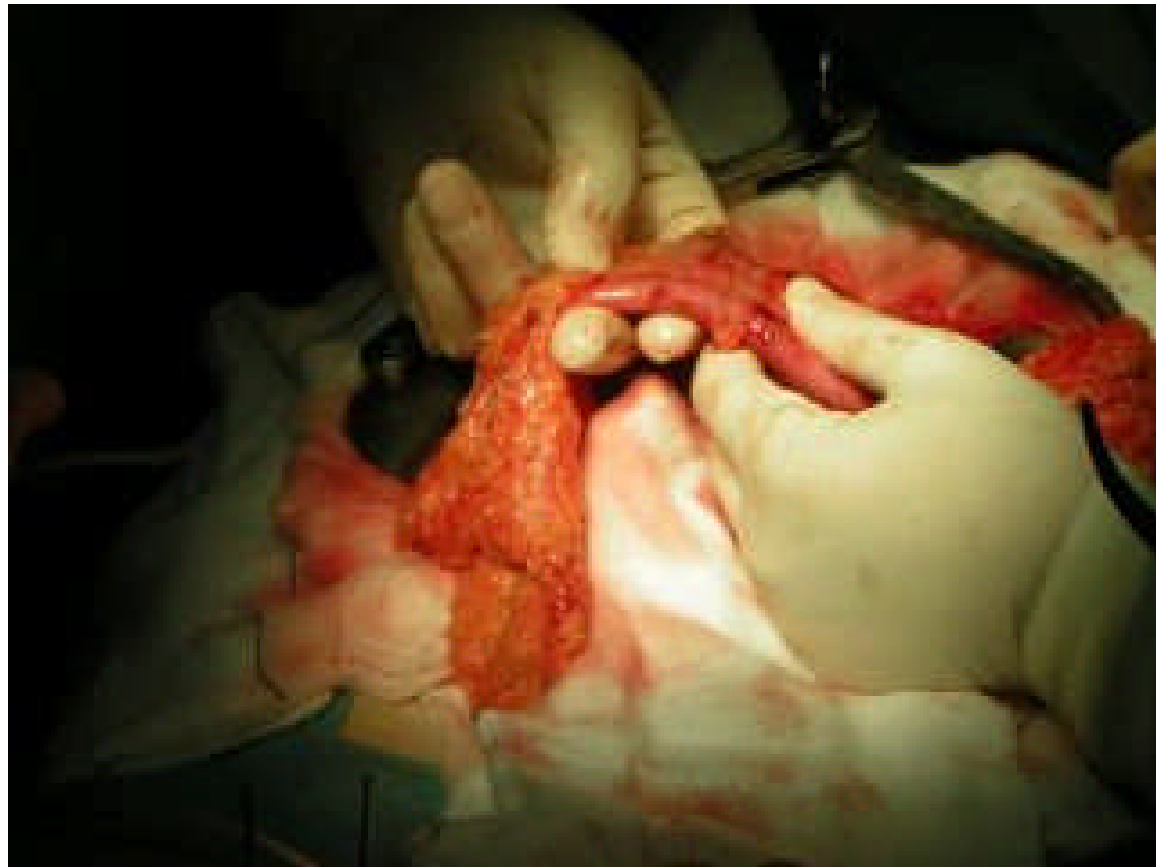

IMÁGENES DE CIRUGIA ABIERTA

NEOPLASIA DE COLON

Carbonell-Tatay A. Torró Calatayud R

- ⌘ Aislamos la zona del colon transverso, por donde practicaremos la sección proximal

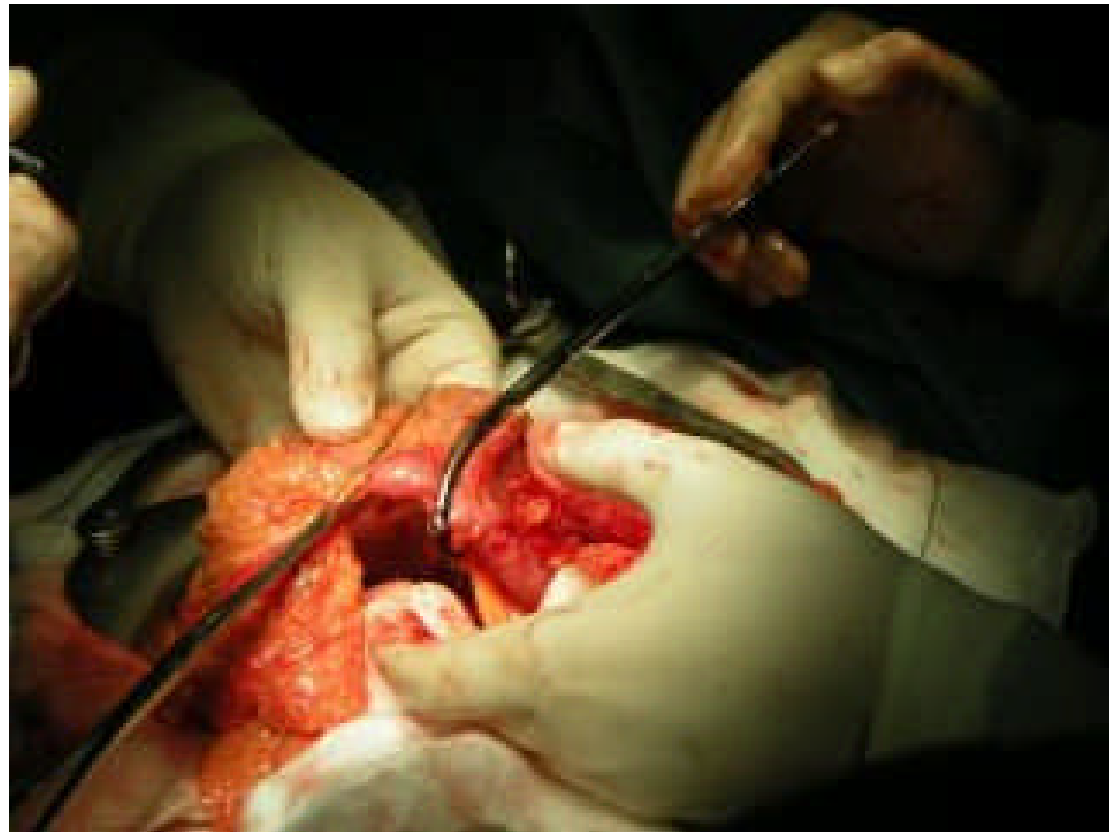


IMÁGENES DE CIRUGIA ABIERTA

NEOPLASIA DE COLON

Carbonell-Tatay A. Torró Calatayud R

- ⌘ Se colocan los clamps correspondientes para evitar la salida de cualquier material

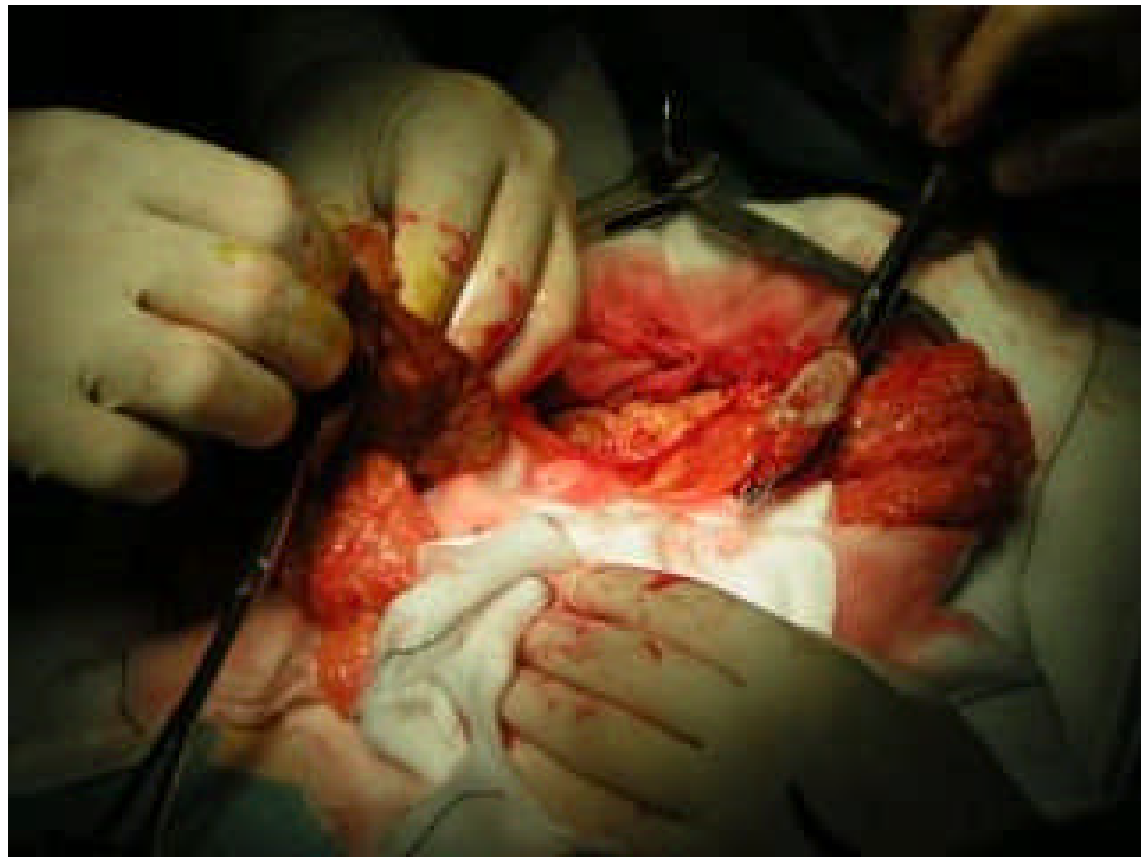


IMÁGENES DE CIRUGIA ABIERTA

NEOPLASIA DE COLON

Carbonell-Tatay A. Torró Calatayud R

- ⌘ Se practica sección del colon y se desinfectan los bordes con povidona iodada

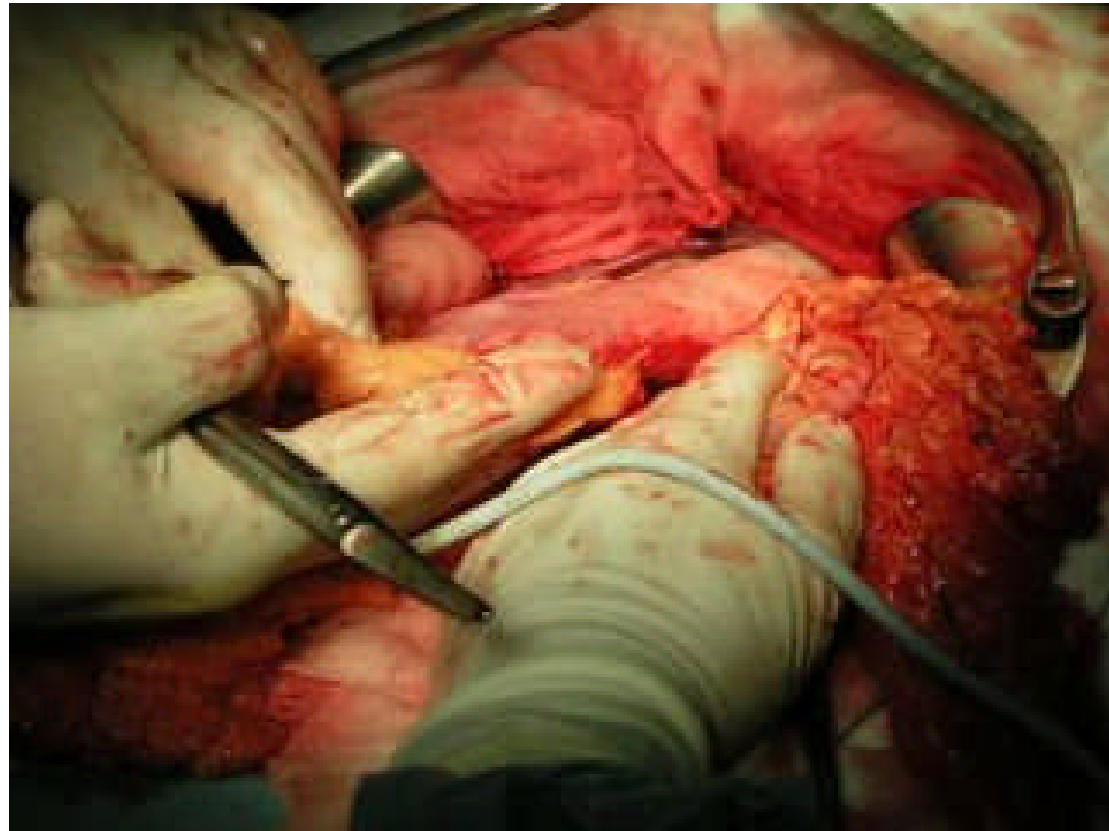

IMÁGENES DE CIRUGIA ABIERTA

NEOPLASIA DE COLON

Carbonell-Tatay A. Torró Calatayud R

- ⌘ Se practica despegamiento del estómago a nivel de curvatura mayor, por estar firmemente adherido a la tumoración

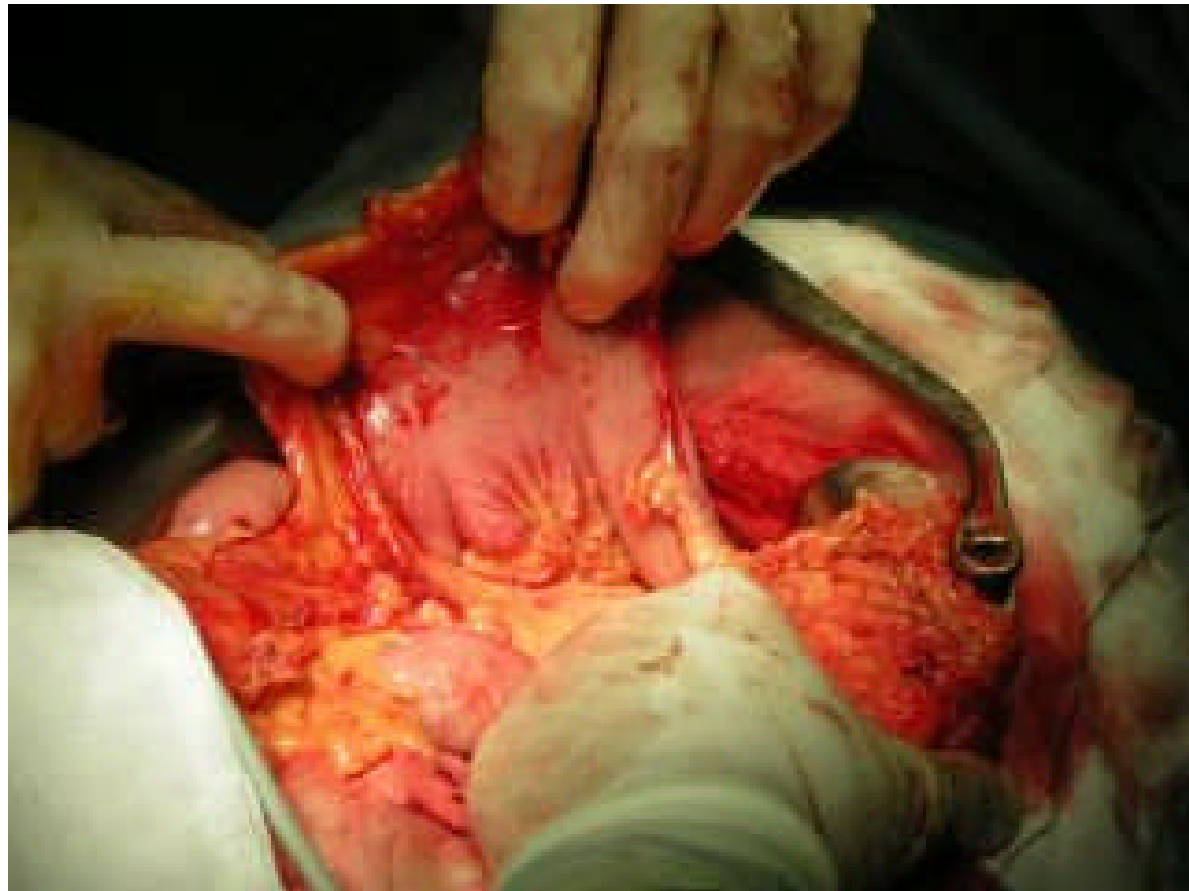


IMÁGENES DE CIRUGIA ABIERTA

NEOPLASIA DE COLON

Carbonell-Tatay A. Torró Calatayud R

- ⌘ El tumor está adherido a los vasos cortos y cola de páncreas
- ⌘ En la imagen se aprecia el estómago levantado

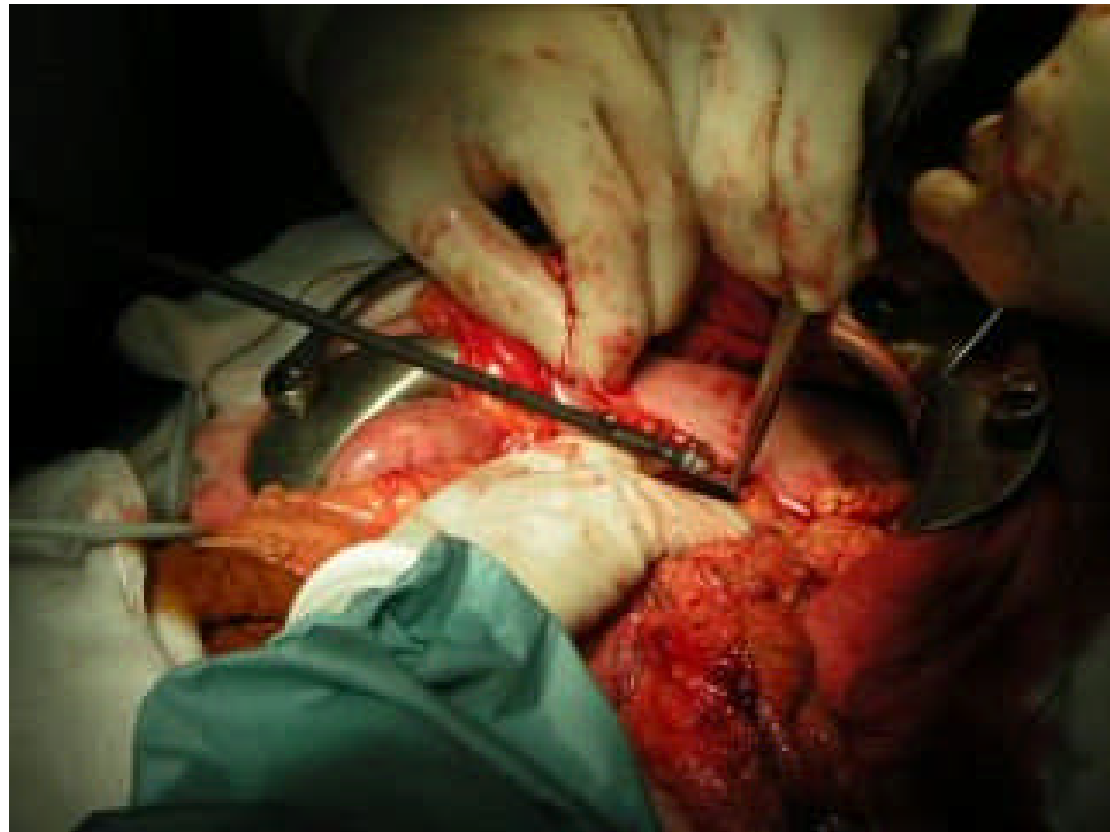

IMÁGENES DE CIRUGIA ABIERTA

NEOPLASIA DE COLON

Carbonell-Tatay A. Torró Calatayud R

- ⌘ Para los vasos cortos y lugares de acceso anatómicamente incómodo utilizamos el bisturí armónico

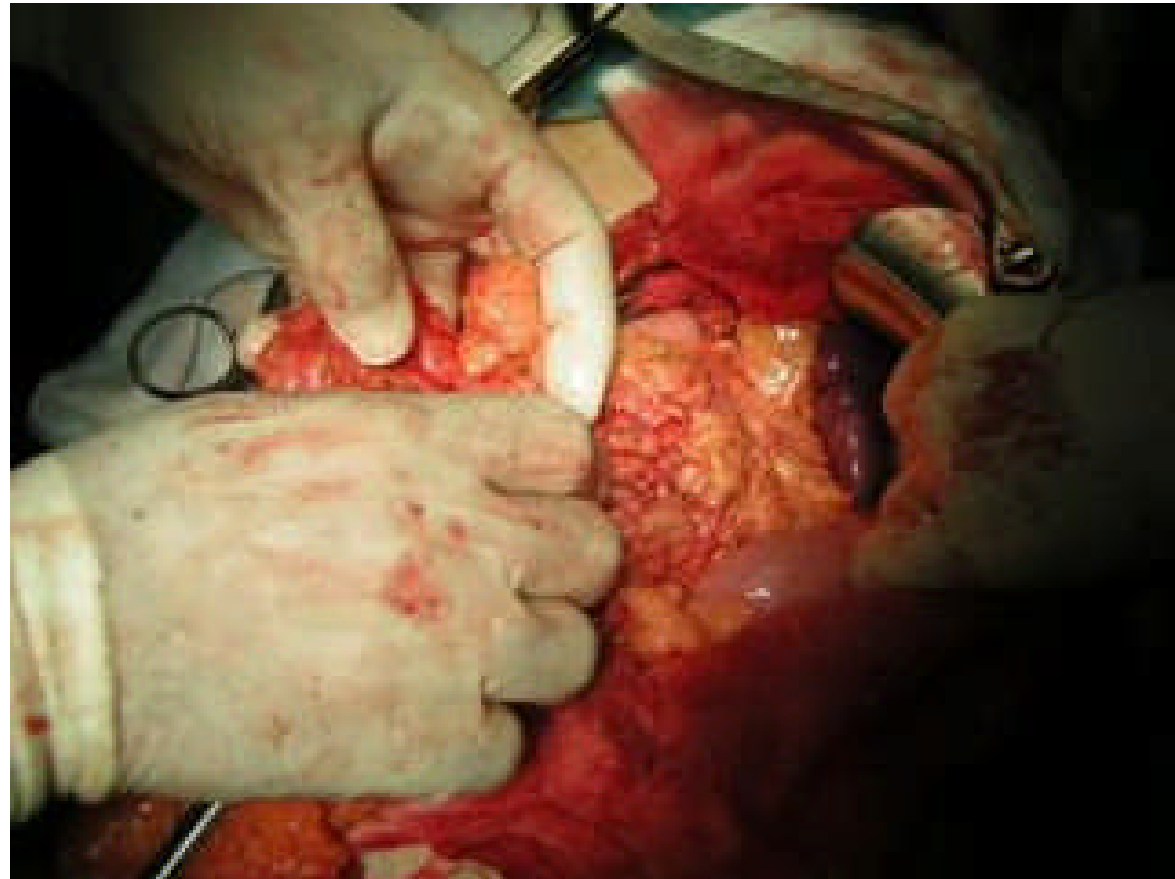


IMÁGENES DE CIRUGIA ABIERTA

NEOPLASIA DE COLON

Carbonell-Tatay A. Torró Calatayud R

- ⌘ Se puede apreciar la parte superior del bazo, una vez comenzada la liberación del tumor

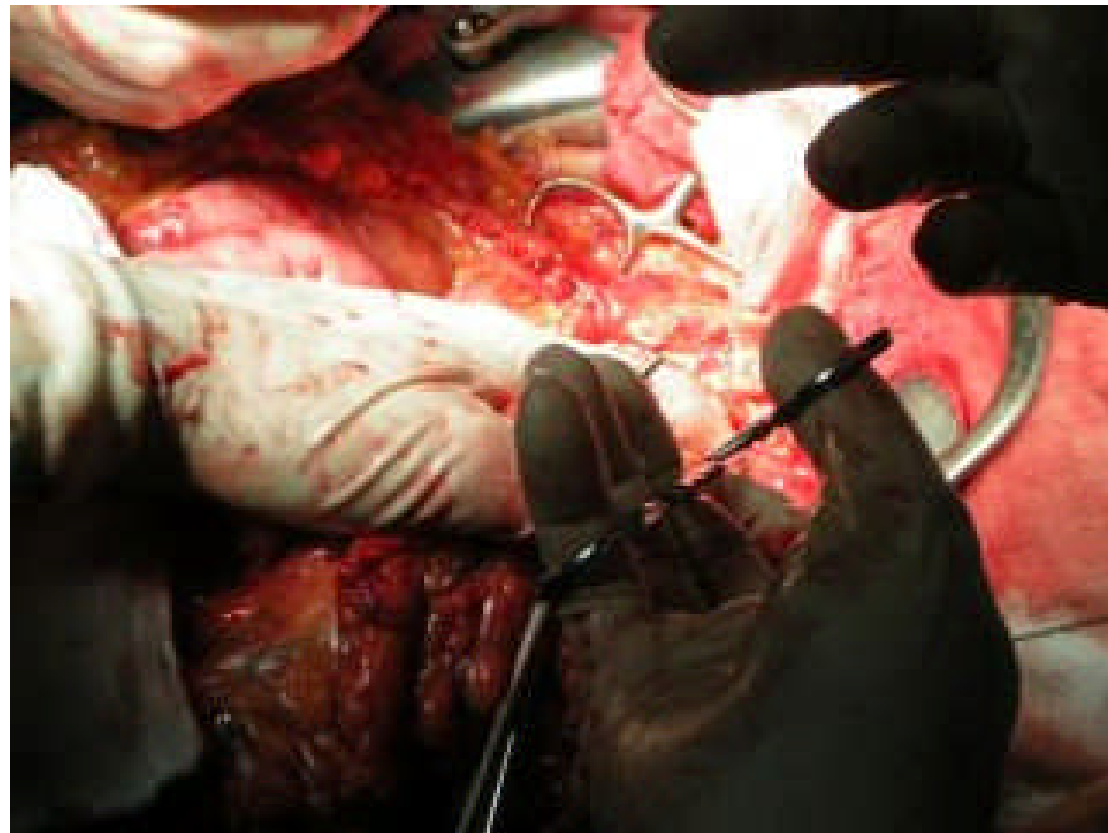


IMÁGENES DE CIRUGIA ABIERTA

NEOPLASIA DE COLON

Carbonell-Tatay A. Torró Calatayud R

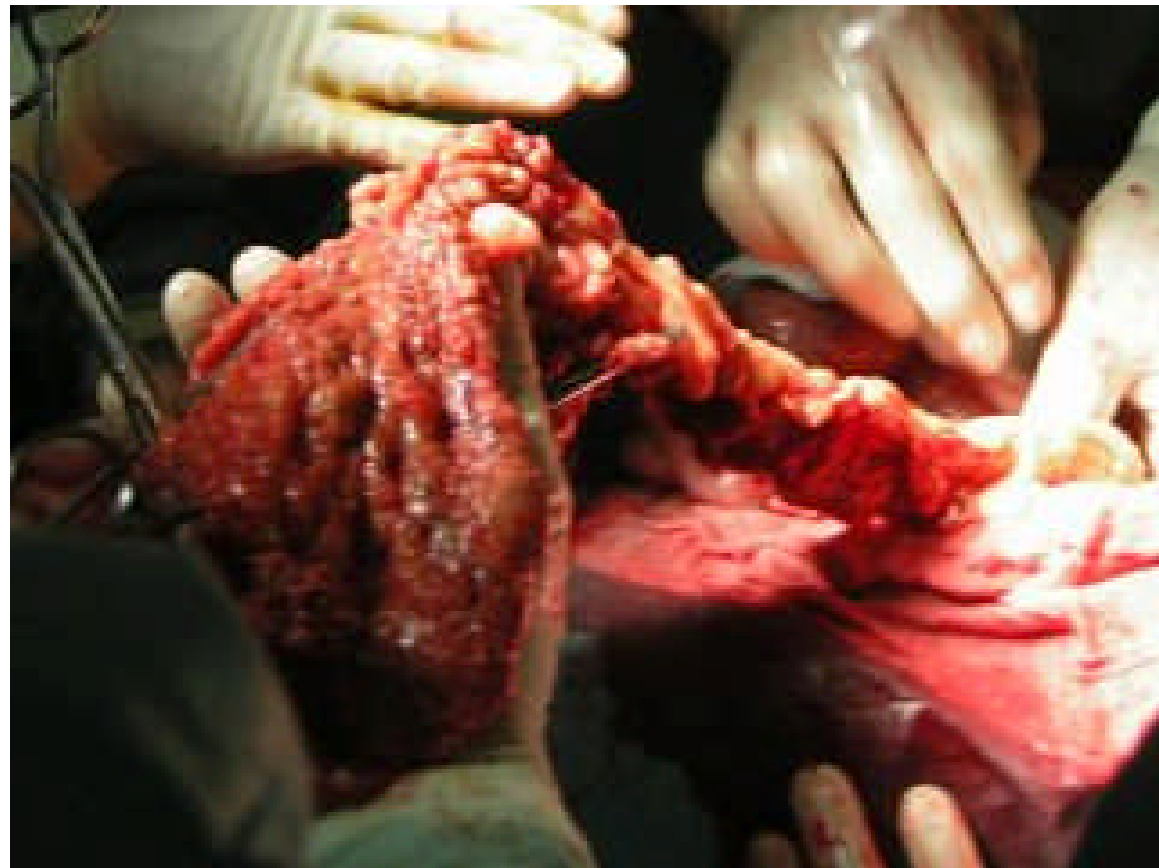- ⌘ Típica imagen de una intervención en cavidad abdominal, donde apenas se distinguen estructuras



IMÁGENES DE CIRUGIA ABIERTA NEOPLASIA DE COLON

Carbonell-Tatay A. Torró Calatayud R

- ⌘ Colon despegado, a falta de seccionar la parte distal

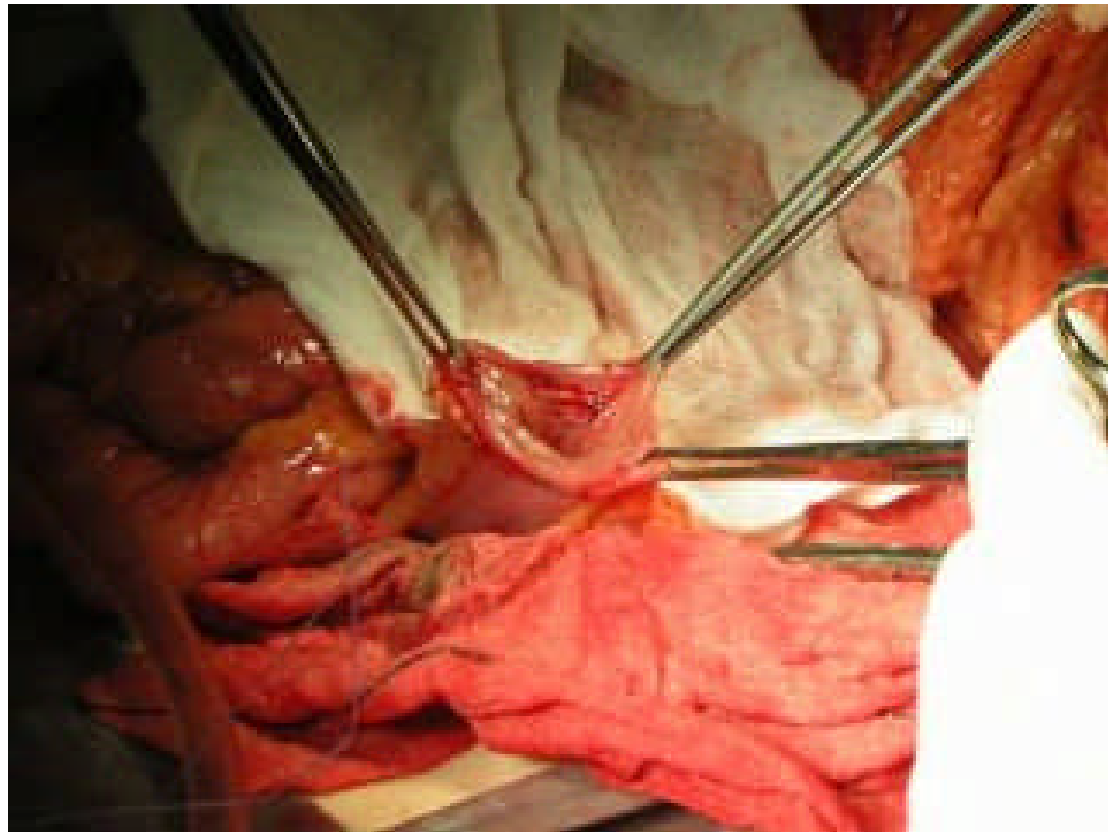

IMÁGENES DE CIRUGIA ABIERTA

NEOPLASIA DE COLON

Carbonell-Tatay A. Torró Calatayud R

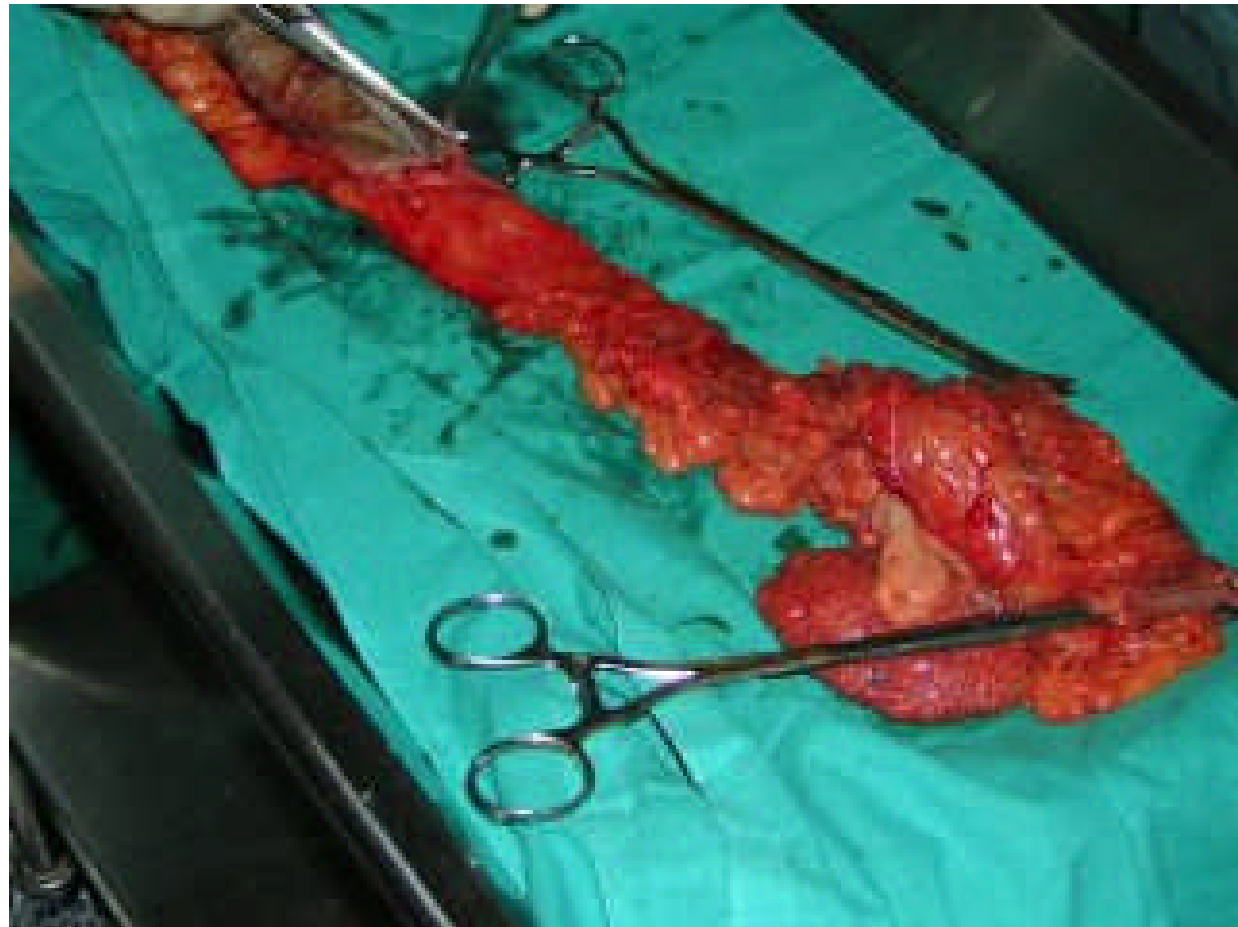
- ⌘ Parte distal del colon seccionada y retirada de la pieza quirúrgica



IMÁGENES DE CIRUGIA ABIERTA NEOPLASIA DE COLON

Carbonell-Tatay A. Torró Calatayud R

⌘ Pieza
extirpada

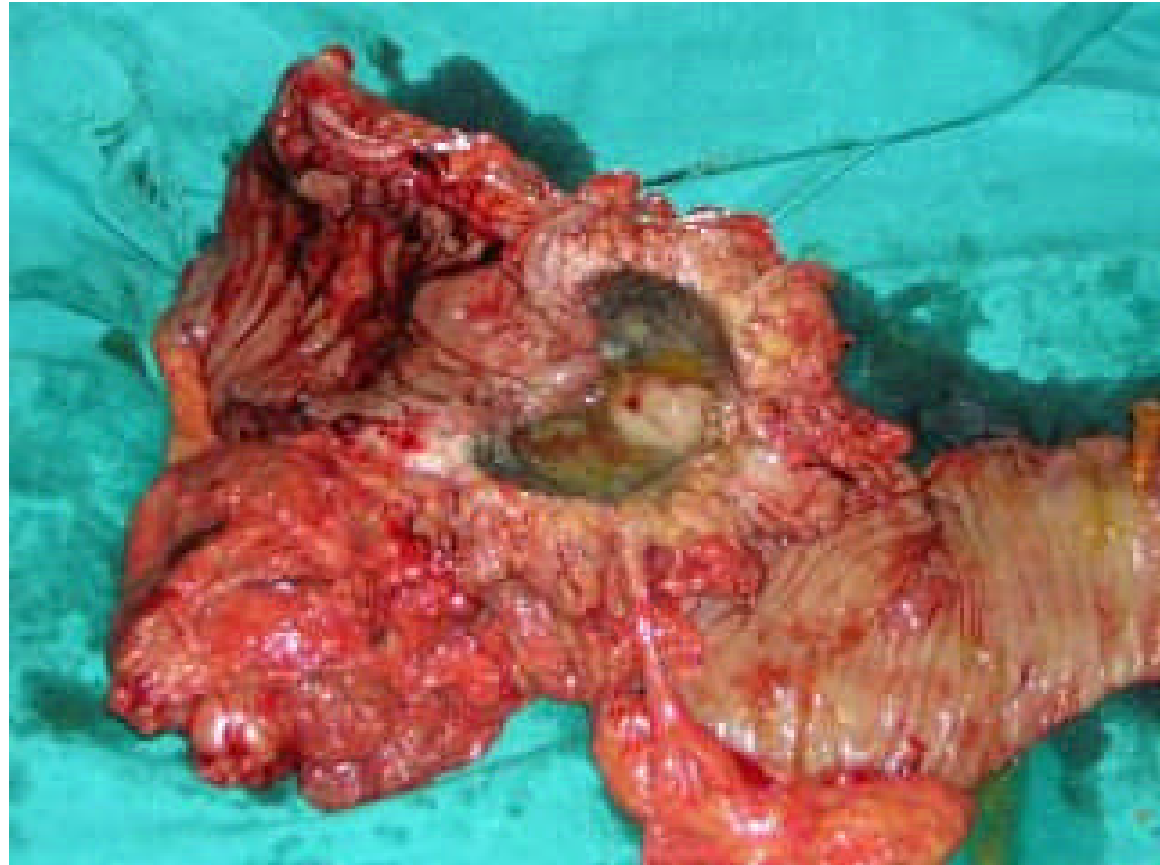


IMÁGENES DE CIRUGIA ABIERTA

NEOPLASIA DE COLON

Carbonell-Tatay A. Torró Calatayud R

- ⌘ Como se puede apreciar los hallazgos no corresponden en absoluto a los informes previos de colonoscopia y anatomía patológica

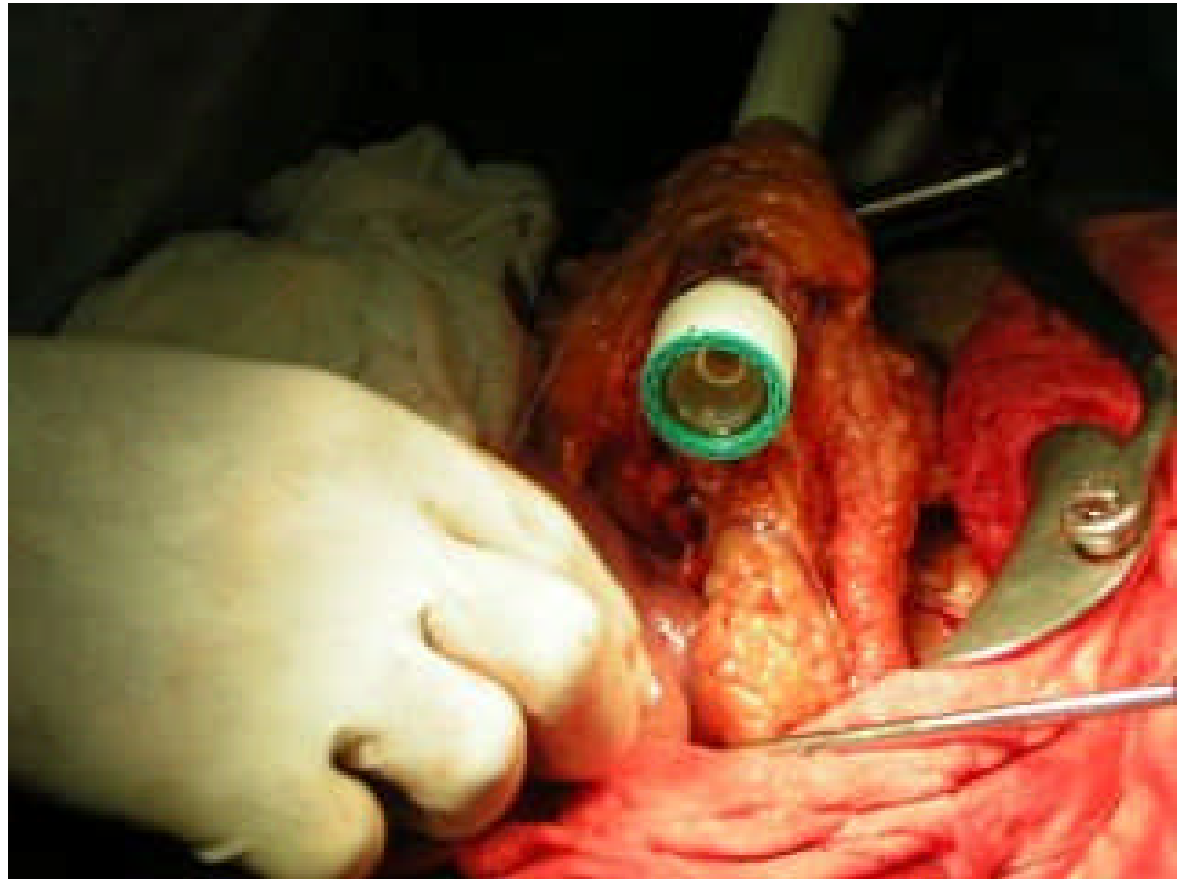


IMÁGENES DE CIRUGIA ABIERTA

NEOPLASIA DE COLON

Carbonell-Tatay A. Torró Calatayud R

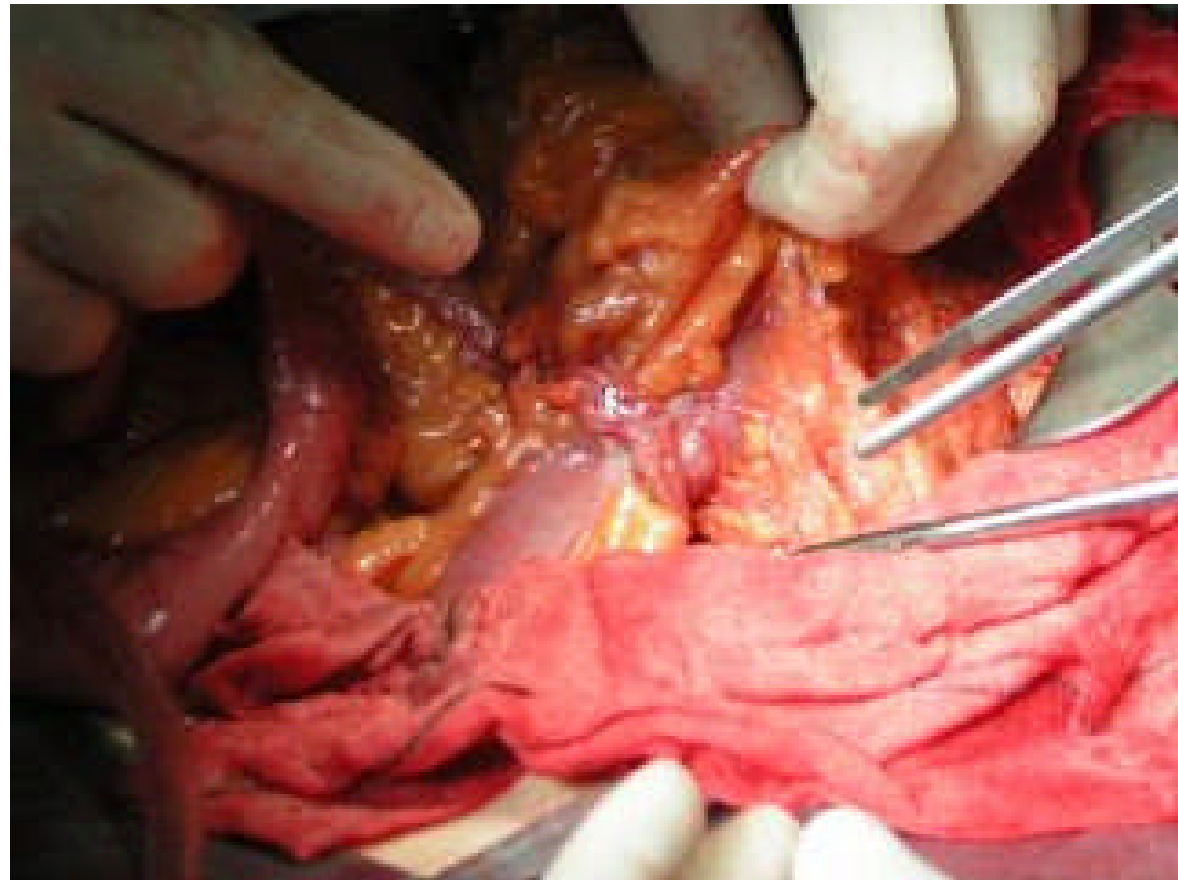
- ⌘ Reconstrucción mediante sutura mecánica



IMÁGENES DE CIRUGIA ABIERTA NEOPLASIA DE COLON

Carbonell-Tatay A. Torró Calatayud R

- ⌘ Sutura termino-terminal de colon terminada y practicada con EEA



IMÁGENES DE CIRUGIA ABIERTA

NEOPLASIA DE COLON

Carbonell-Tatay A. Torró Calatayud R

- ⌘ Para cerrar pared utilizamos la sutura doble Dexon II
- ⌘ Nos ofrece mayor garantía en pacientes con posibles riesgos de dehiscencia

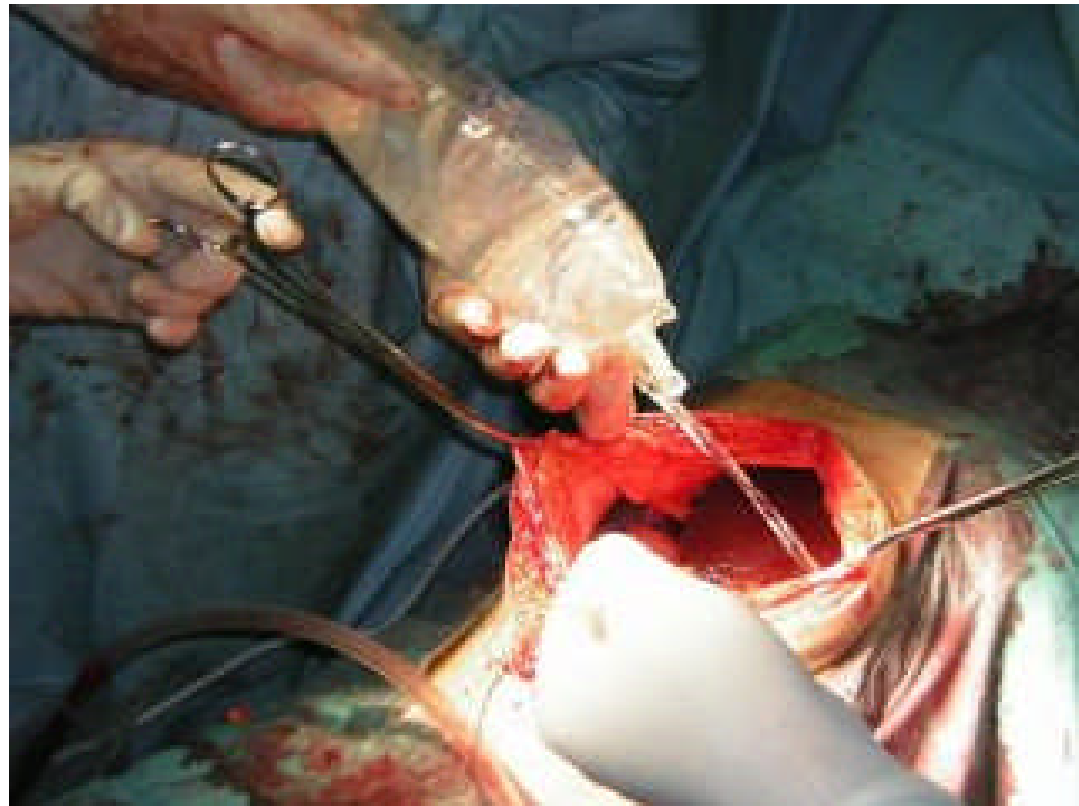


IMÁGENES DE CIRUGIA ABIERTA

NEOPLASIA DE COLON

Carbonell-Tatay A. Torró Calatayud R

- ⌘ Para disminuir el riesgo de adherencias utilizamos la solución Adep, introduciéndola directamente en cavidad abdominal

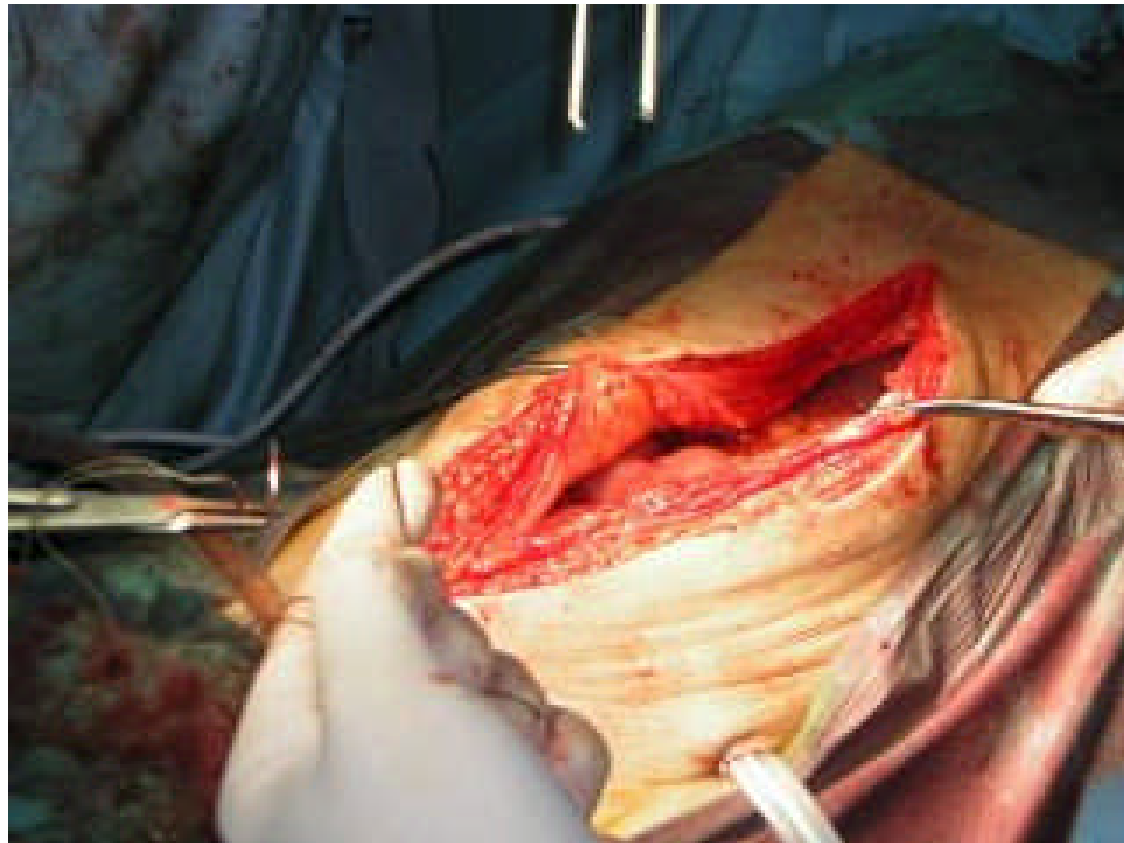


IMÁGENES DE CIRUGIA ABIERTA

NEOPLASIA DE COLON

Carbonell-Tatay A. Torró Calatayud R

- ⌘ El cierre lo practicamos en un plano con sutura continua



IMÁGENES DE CIRUGIA ABIERTA

NEOPLASIA DE COLON

Carbonell-Tatay A. Torró Calatayud R



- ⌘ No se apreciaron metástasis hepáticas
- ⌘ Habían múltiples adherencias por proximidad
- ⌘ Presencia de adenopatias
- ⌘ La cirugía abierta fue lo indicado en este caso

IMÁGENES DE CIRUGIA ABIERTA NEOPLASIA DE COLON

Carbonell-Tatay A. Torró Calatayud R

